

علوم للجميع

تم التحميل من موقع علوم للجميع

<http://www.3lom4all.com>

# Atlas of Human ANATOMY

## F.NETTER

تحتوي

الملفات التالية مجموعة كاملة من

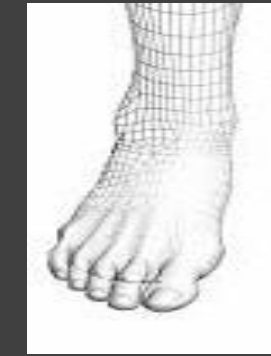
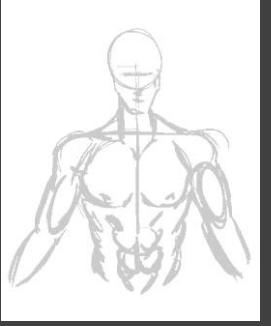
الصور التشريحية لجسم الإنسان والتي تم

اعتمادها من نسخة 2003 لأطلس

## F.NETTER


بعد أن قمنا بترجمتها من اللغة

الإنكليزية إلى اللغة العربية



# مجموعة الطبية

بِسْمِ اللَّهِ الرَّحْمَنِ الرَّحِيمِ



## المشاركون:

إعداد وترجمة :

باسل سلفيتي      بلال عيَّاش      عبد الرحمن البر ديني      عمر مصوة  
محمد بلال الشريف      نور ديار بكرلي      ياسر دامر

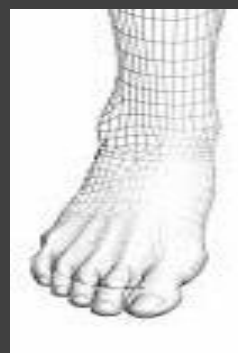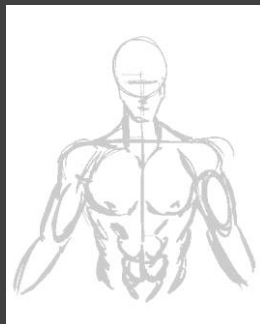تدقيق :

الدكتور بيان السيد

مدرس في قسم التشريح في كلية الطب البشري - جامعة دمشق

# Atlas of Human ANATOMY

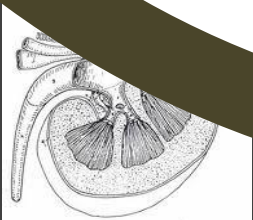
## F. NETTER



### تشرح الرأس والعنق

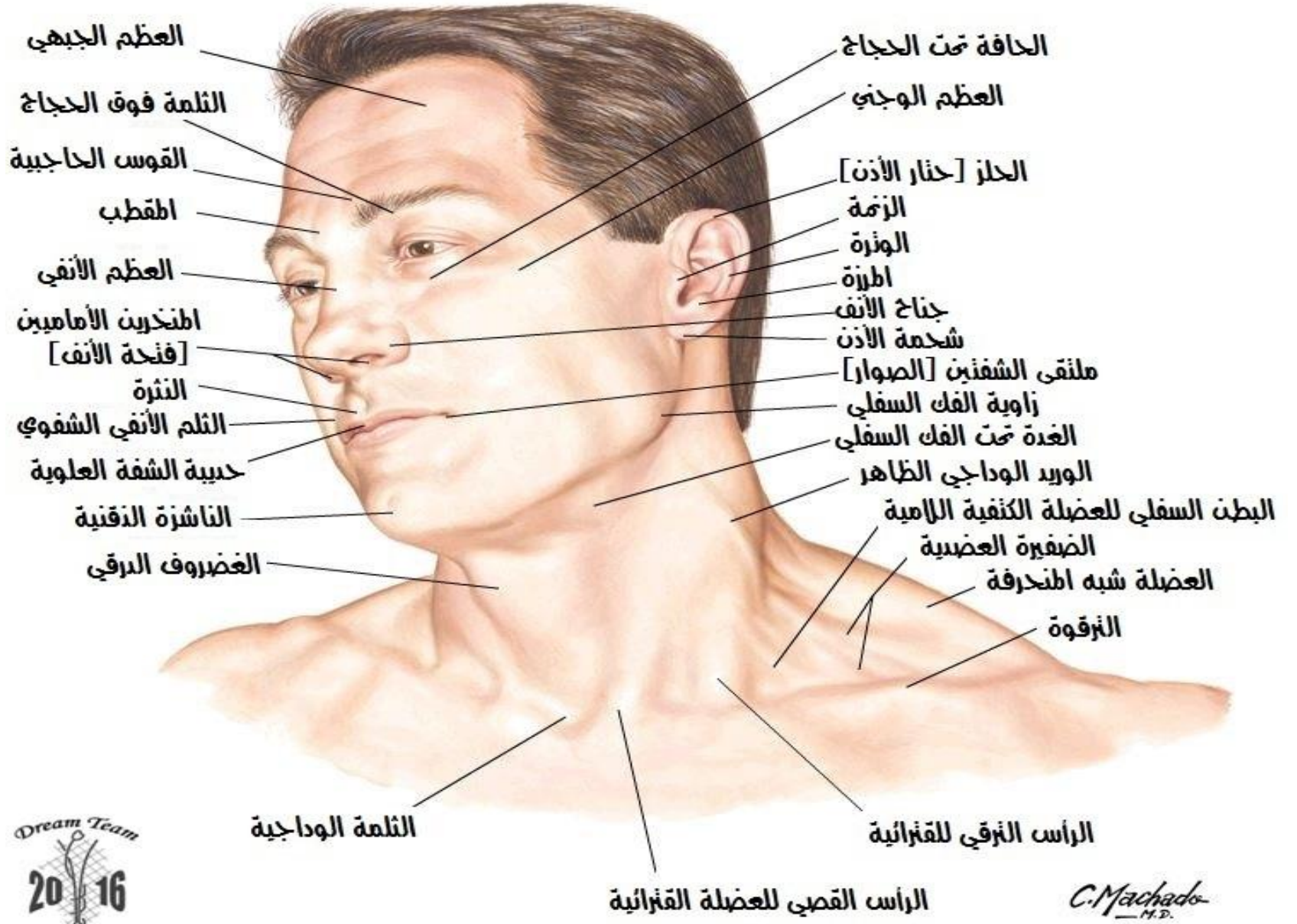


# 1

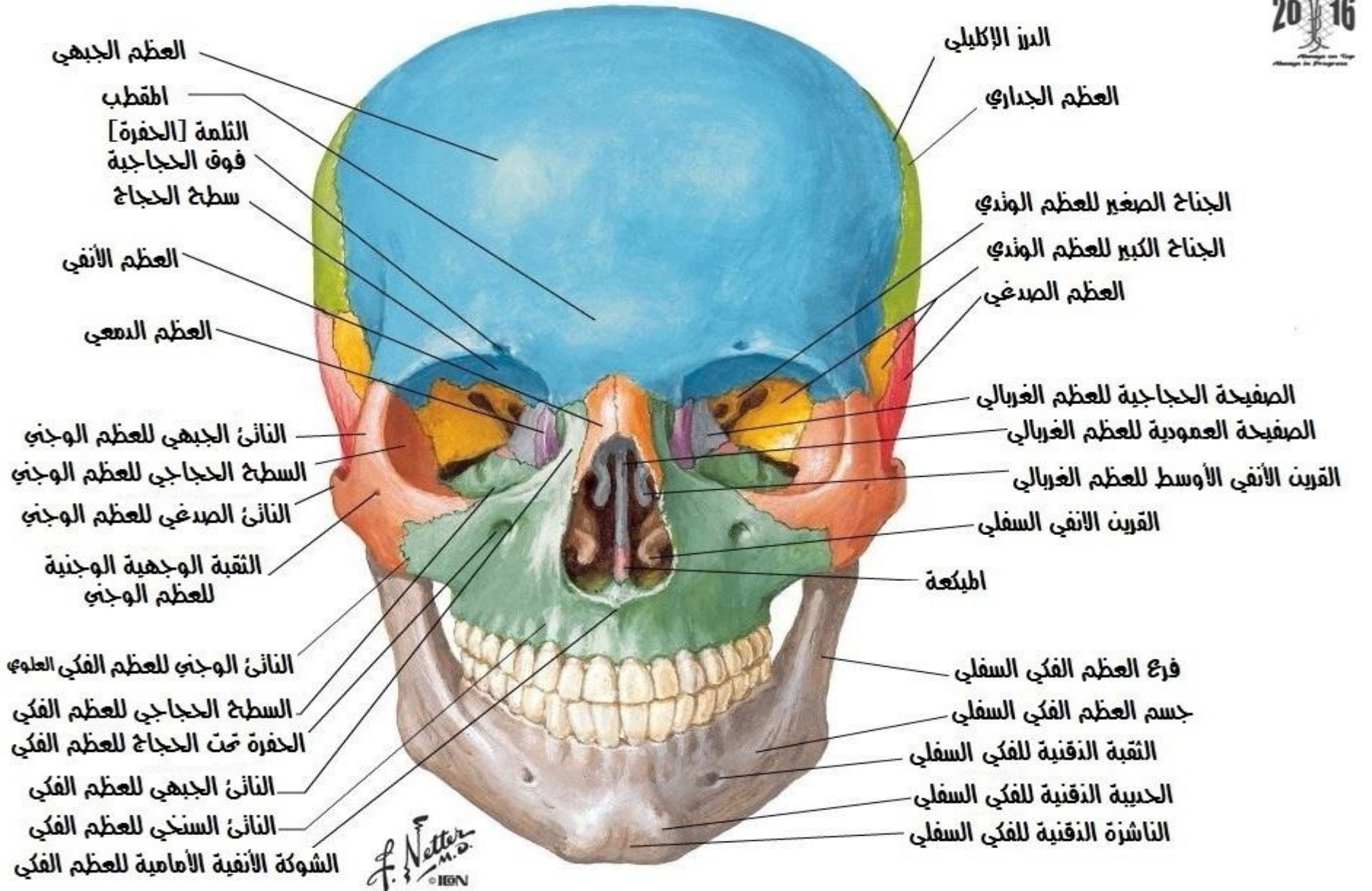




## الراس والعنق

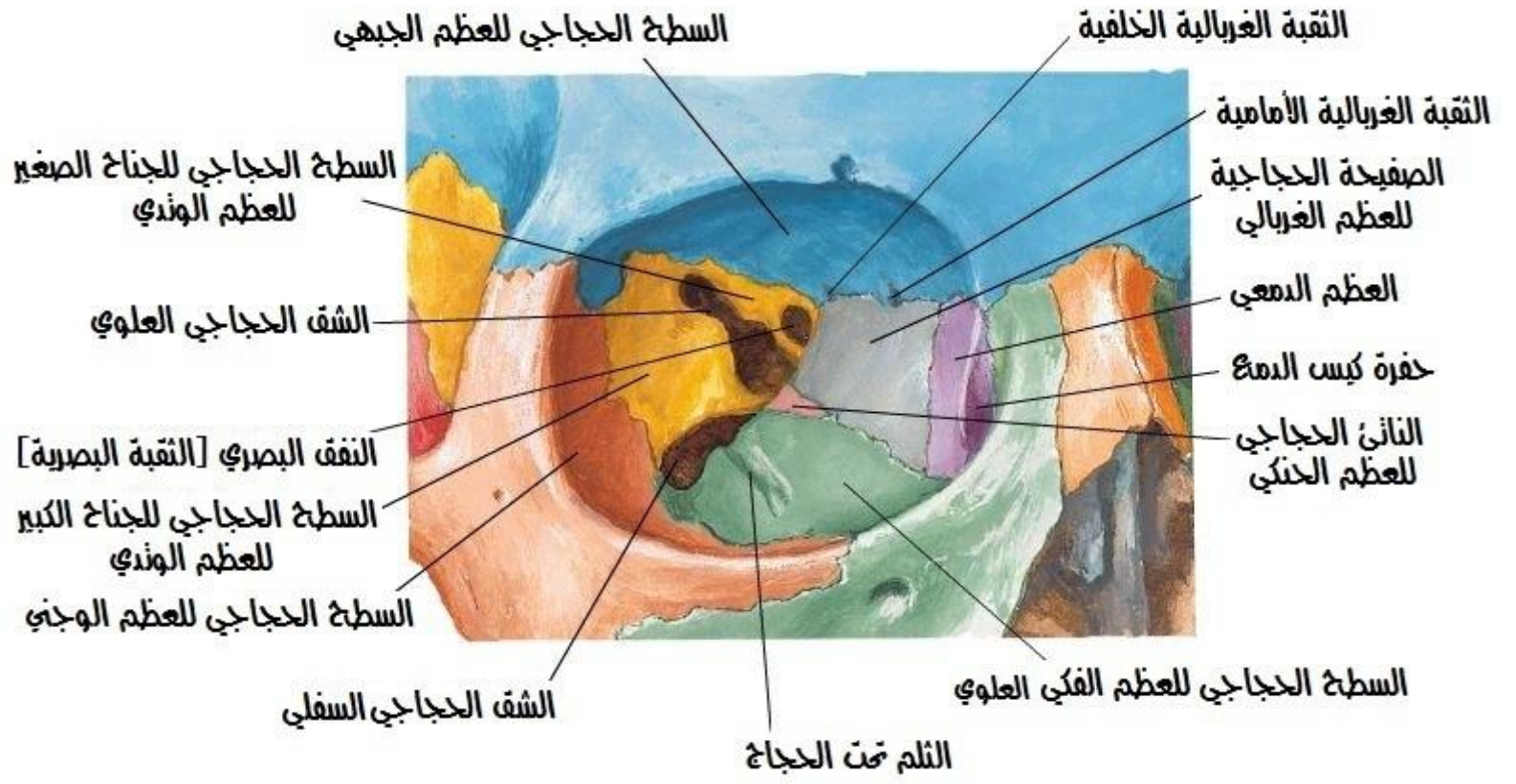

## الجمجمة : منظر أمامي

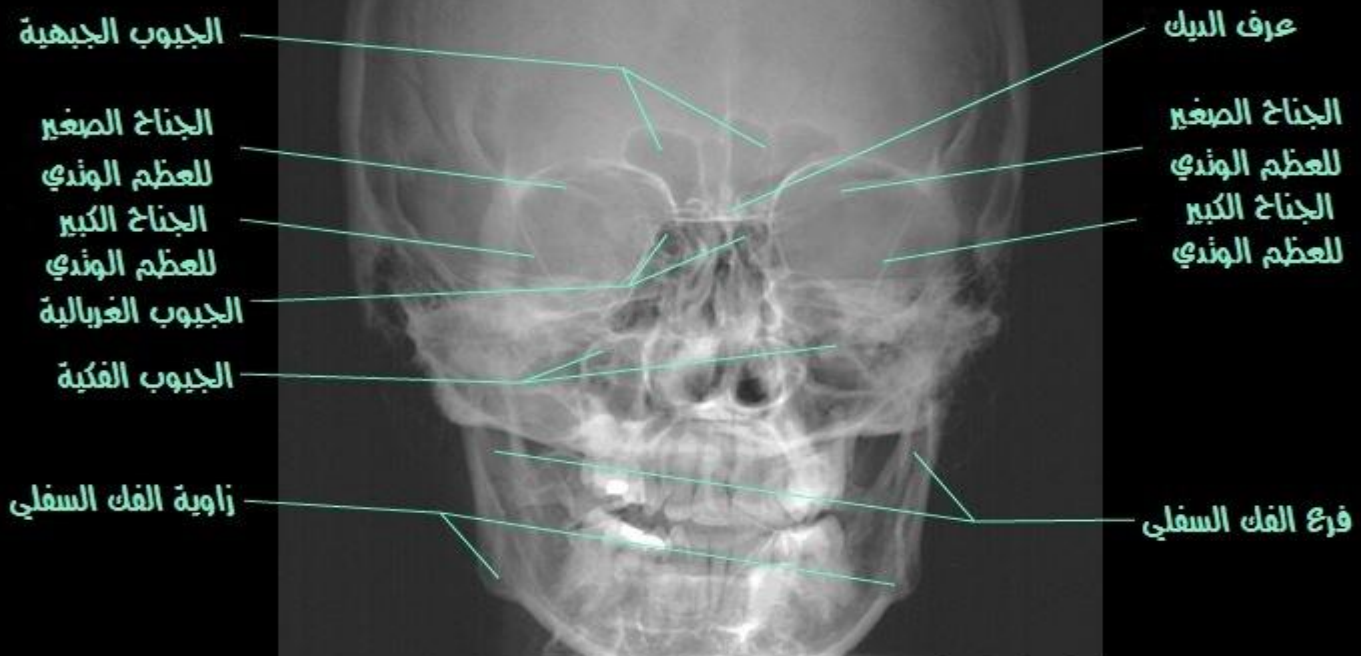




## الجمجمة : منظر إمامي الحجاج الأيمن : منظر إمامي وجانبي قليلاً



## الجمجمة : صورة شعاعية إمامية خلفية

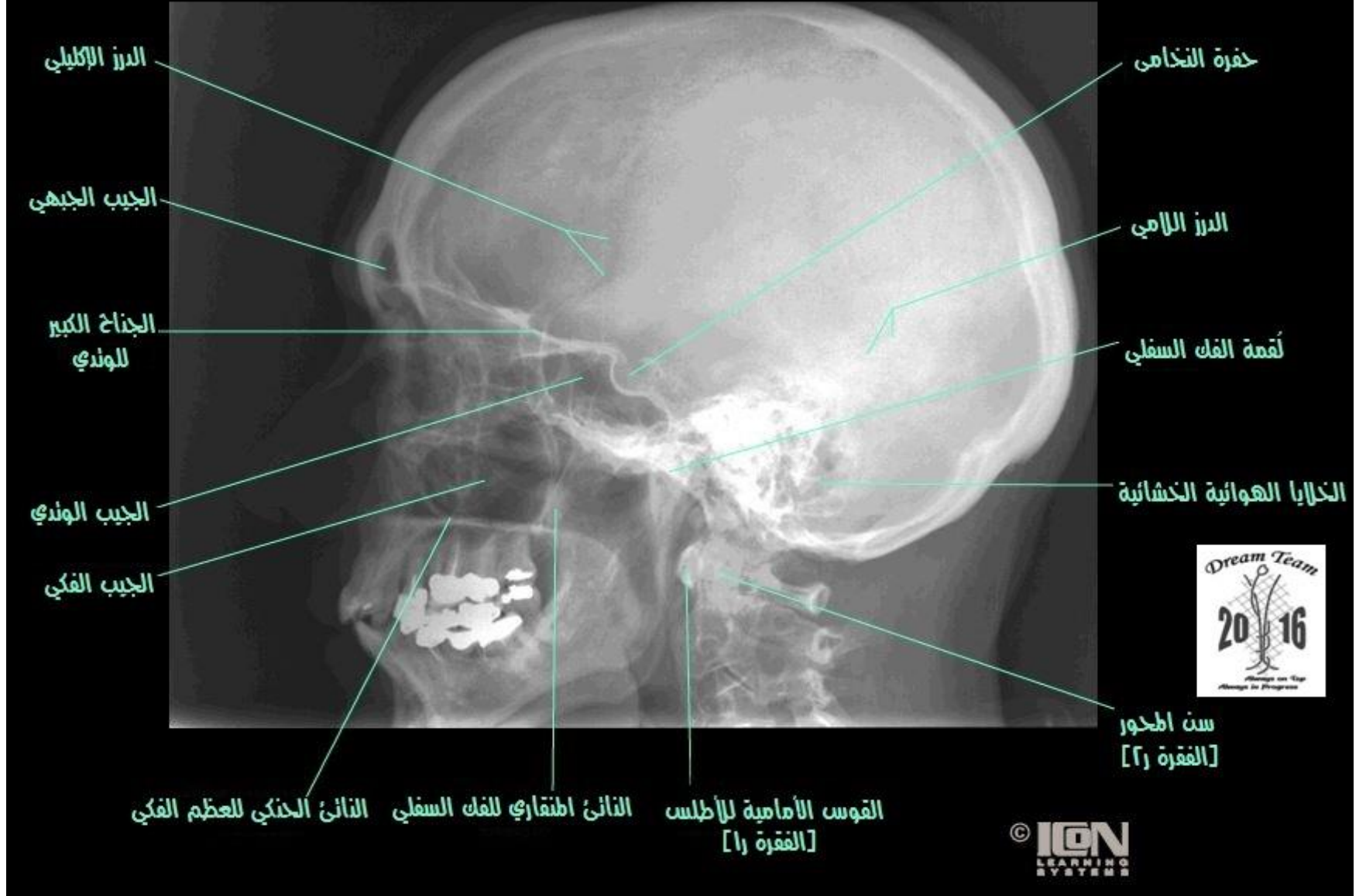




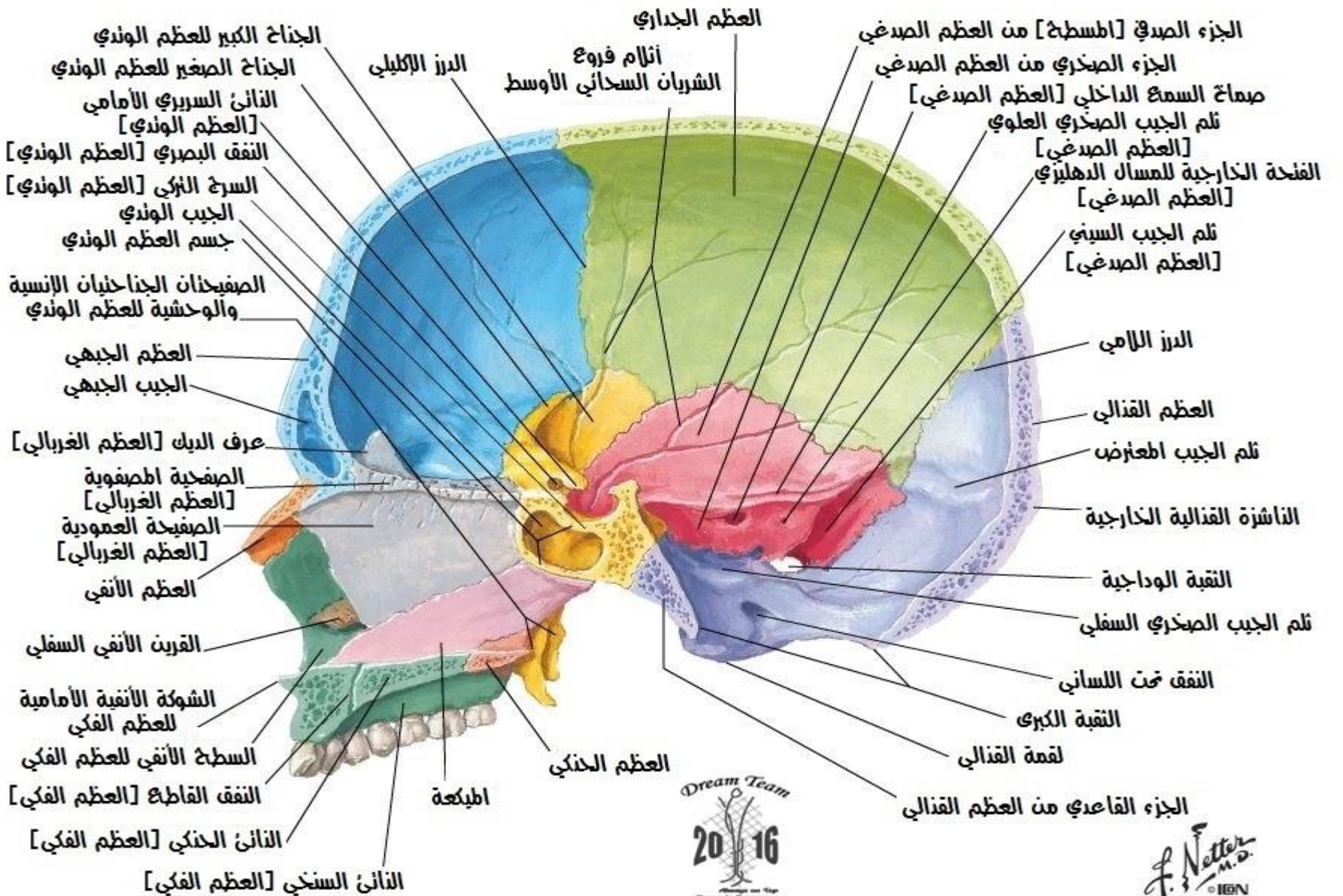




## الجمجمة : صورة شعاعية جانبية

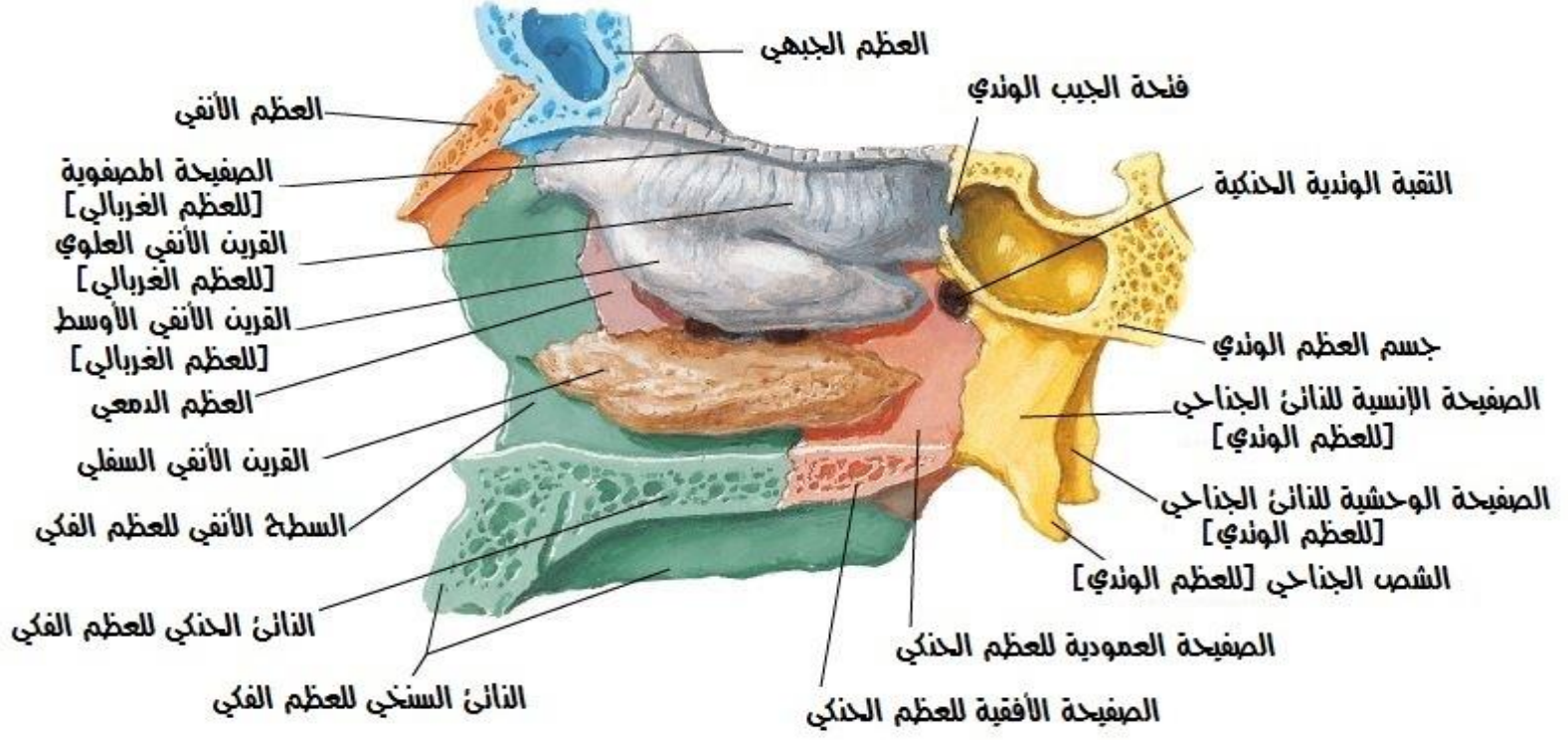


## الجمجمة مقطع سهمي ناصف

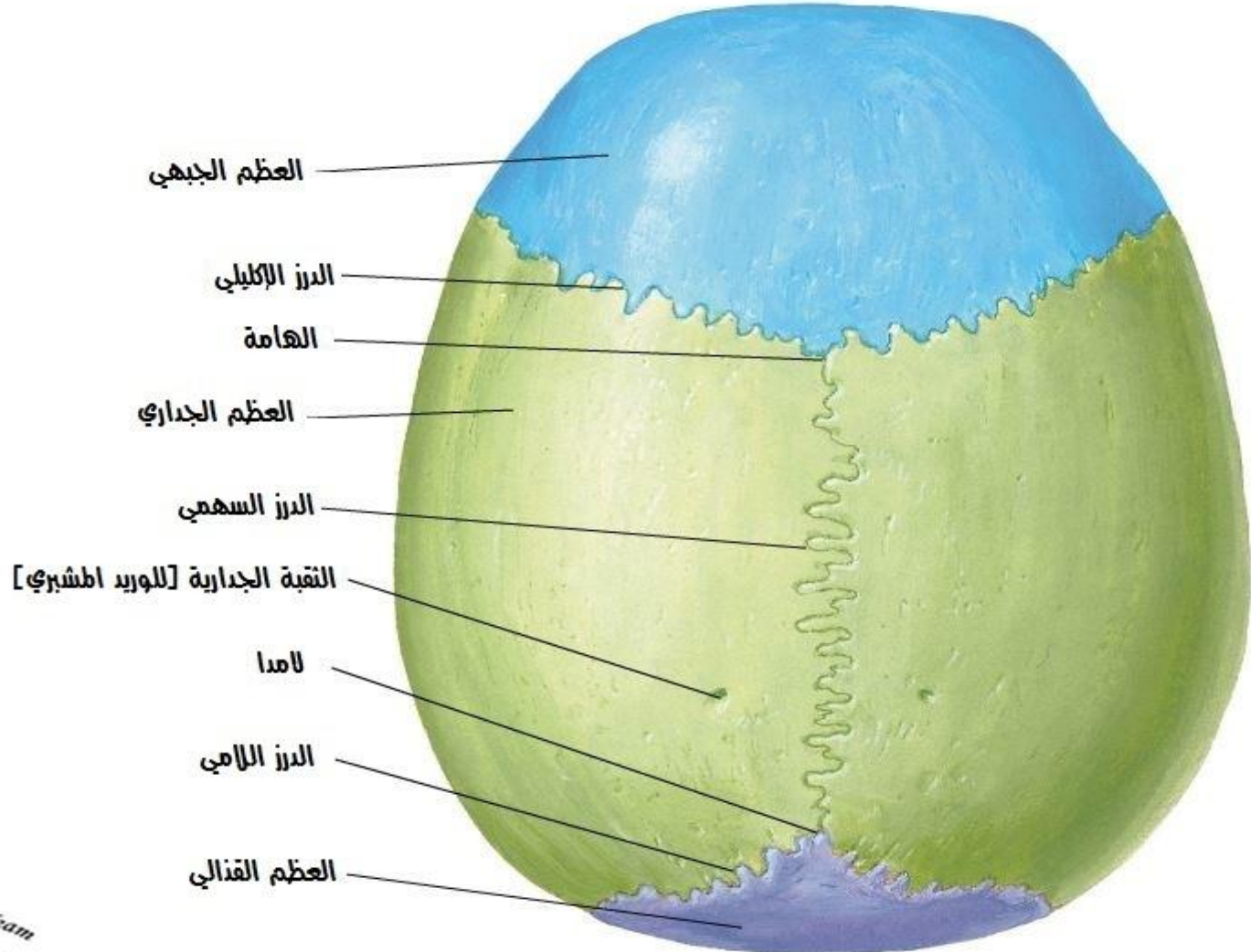




## الجمجمة - القرينات الأنفية مكشوفة مقطع سهمي

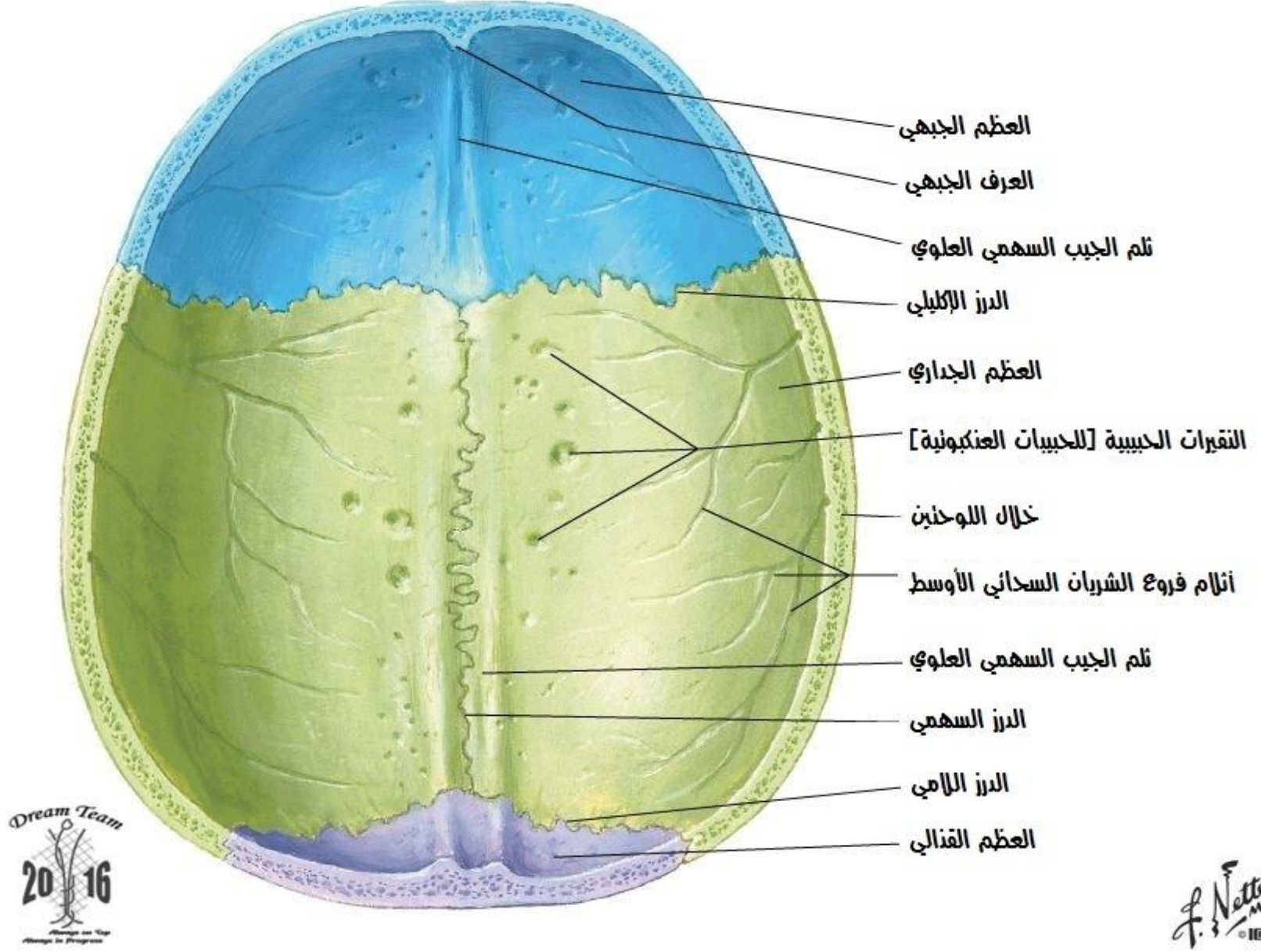


## قبة القحف منظر علوي

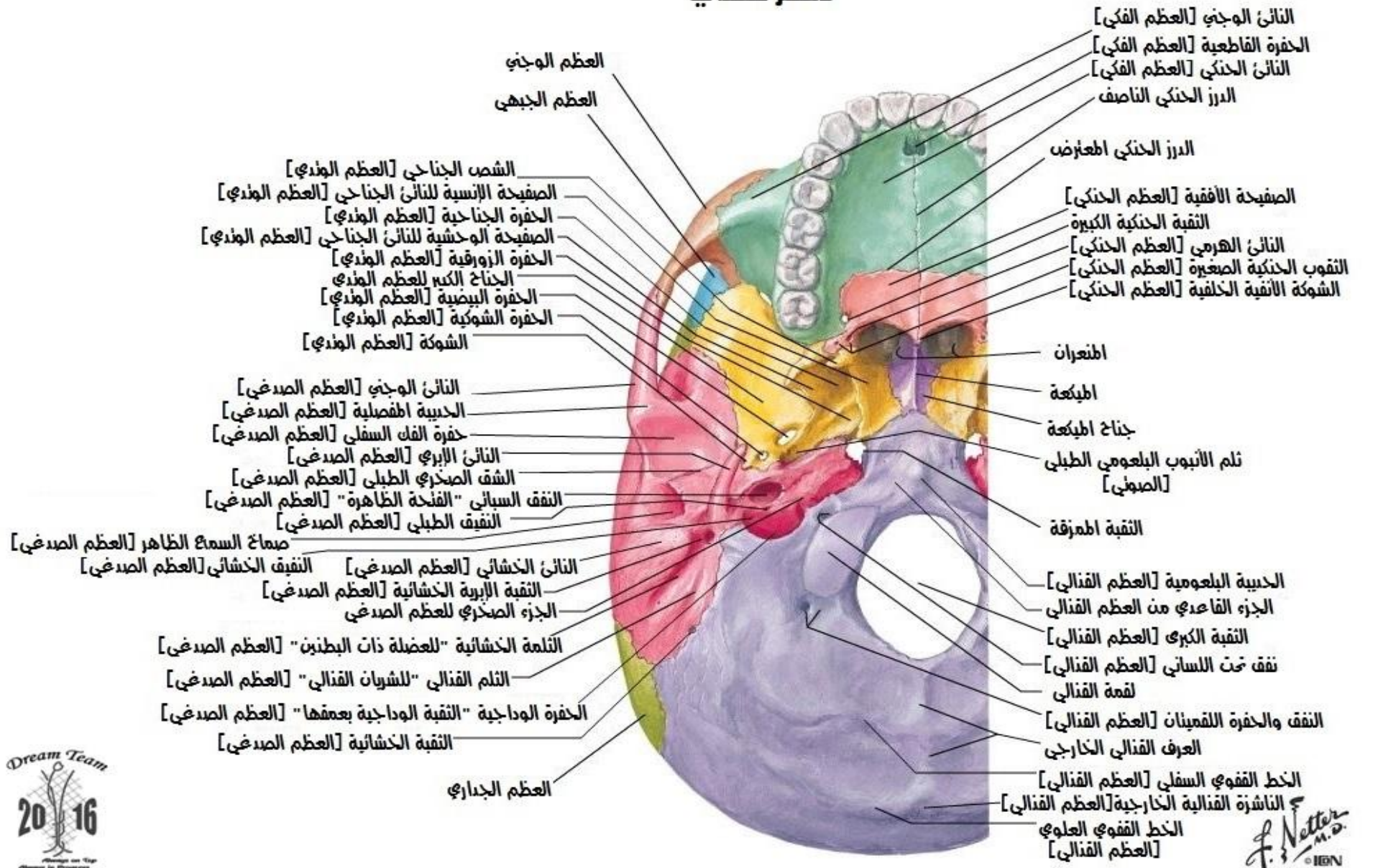




## قبة القحف منظر سفلي

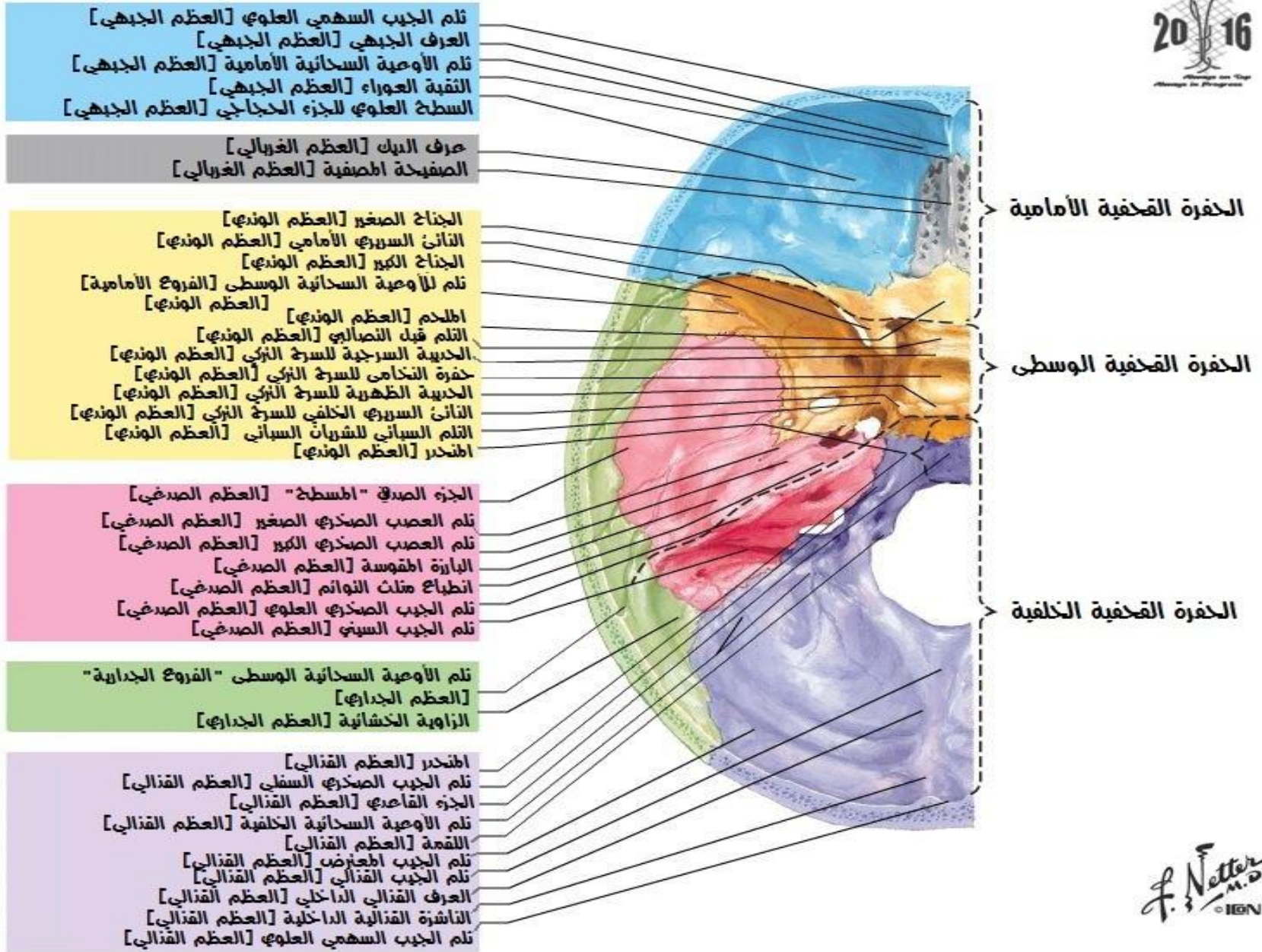


## قاعدة القحف منظر سفلي





## عظام قاعدة القحف : منظر علوي



## ثقوب قاعدة القحف : منظر علوي

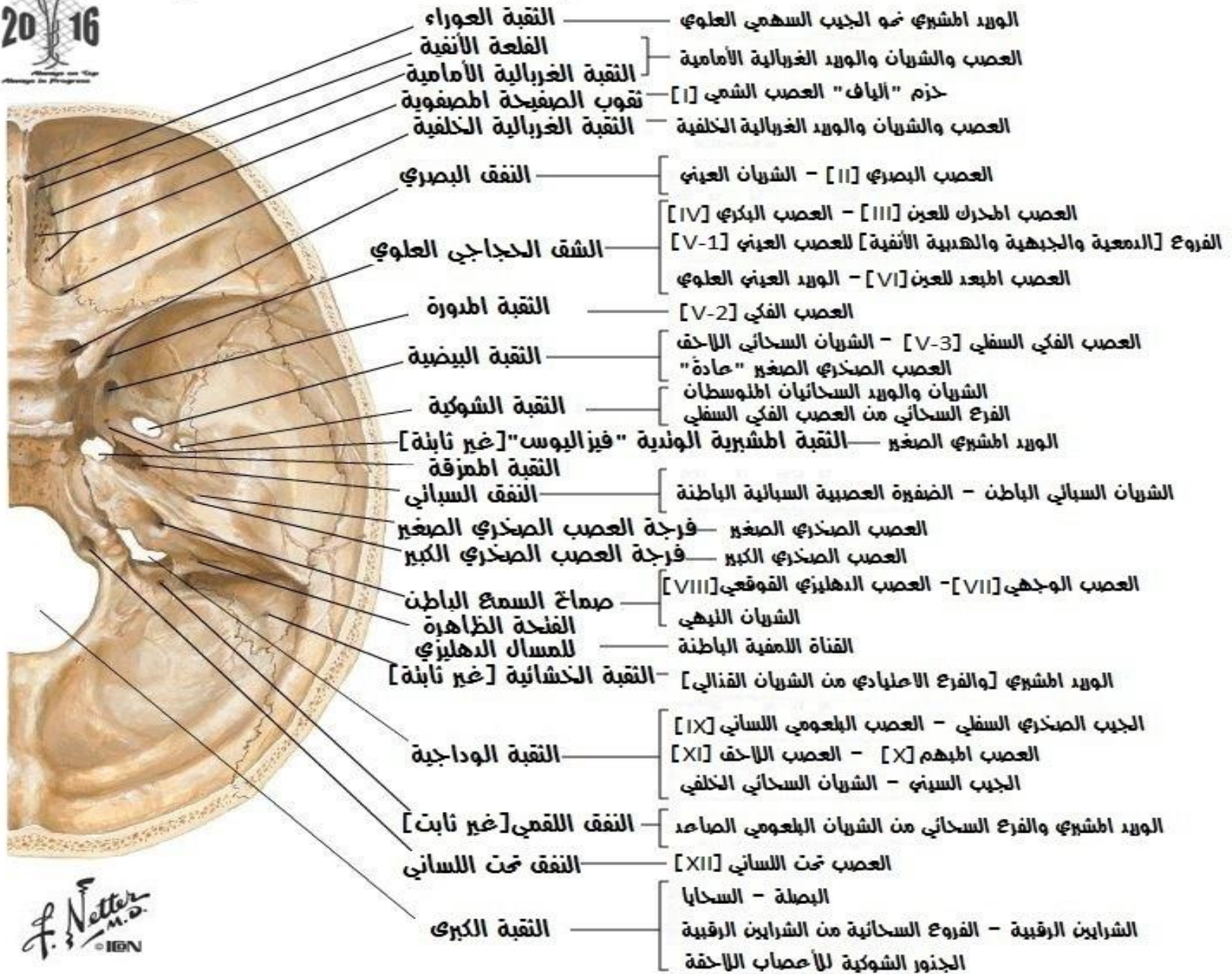




Diagram illustrating the base of the human skull, showing the foramen magnum and surrounding structures. The diagram is color-coded to distinguish different bones and ligaments.

**Labels (Arabic):**

- الحلبة [البارزة] الجدارية
- الدرز الصدقي
- اليافوخ الخلفي
- الدرز اللامي
- العظم القذالي
- اليافوخ الخشائي
- الجزء الصدقي للعظم الصدغي
- الشق الصدغي الصدقي
- الجزء الصدغي من العظم الصدغي [الثاني الخشائي غائب]
- الجزء الطولي من العظم الصدغي
- [المصباح السعوي الخارجي العظمي غائب]
- النافذة البيضوية [الدليلية] للعظم الصدغي
- النافذة المذورة [القوقعية] للعظم الصدغي
- الثاني الأبري للعظم الصدغي
- حفرة الفك السفلي للعظم الصدغي
- الثاني الوجني للعظم الصدغي
- اليافوخ الأمامي
- الدرز الإكليلي
- اليافوخ الوندي
- الجزء الصدقي [المسطح] من العظم الجبهي
- الثلمة [الثقب] فوق الحجاج للعظم الجبهي
- الثقب الغربالية الأمامية
- الصفحة الحجاجية للعظم الغربالي
- العظم الدمعي
- العظم الأنفي
- الفك العلوي
- الثقب تحت الحجاج
- العظم الوجني
- الثقب الوجنية الوجنية
- الثاني الهرمي للعظم الخنكي
- الجناح الكبير للعظم الوندي
- الصفحة الوحشية للثاني الجناحي للعظم الوندي
- شعب الصفحة الإنسية للثاني الجناحي



الأمامي

الدرز الإكليلي

الدرز السهمي

الألفوف الخلفي

الدرز اللامي

العظم الجداري

العظم القذالي

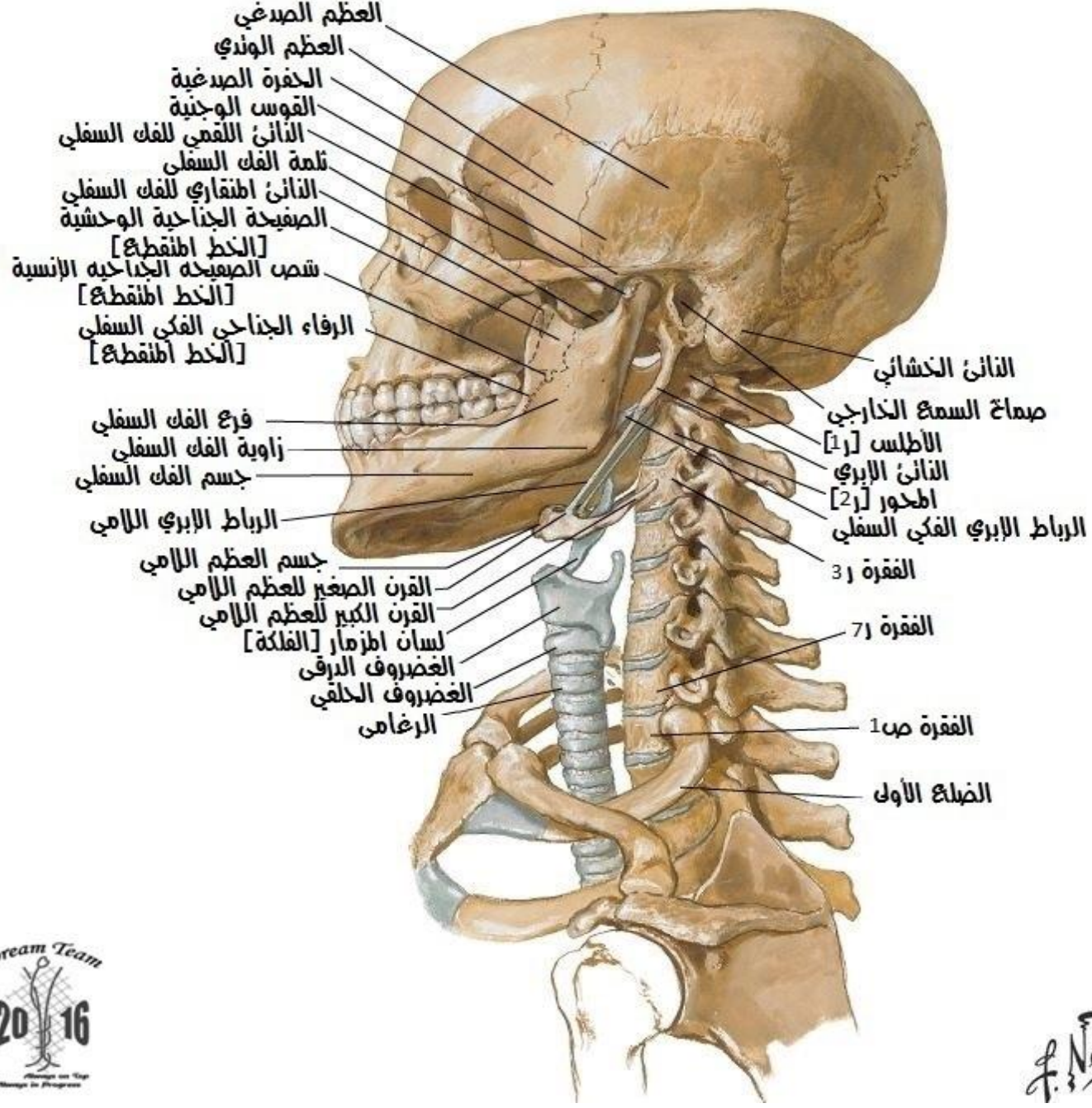
العظم الجبهي

Dream Team



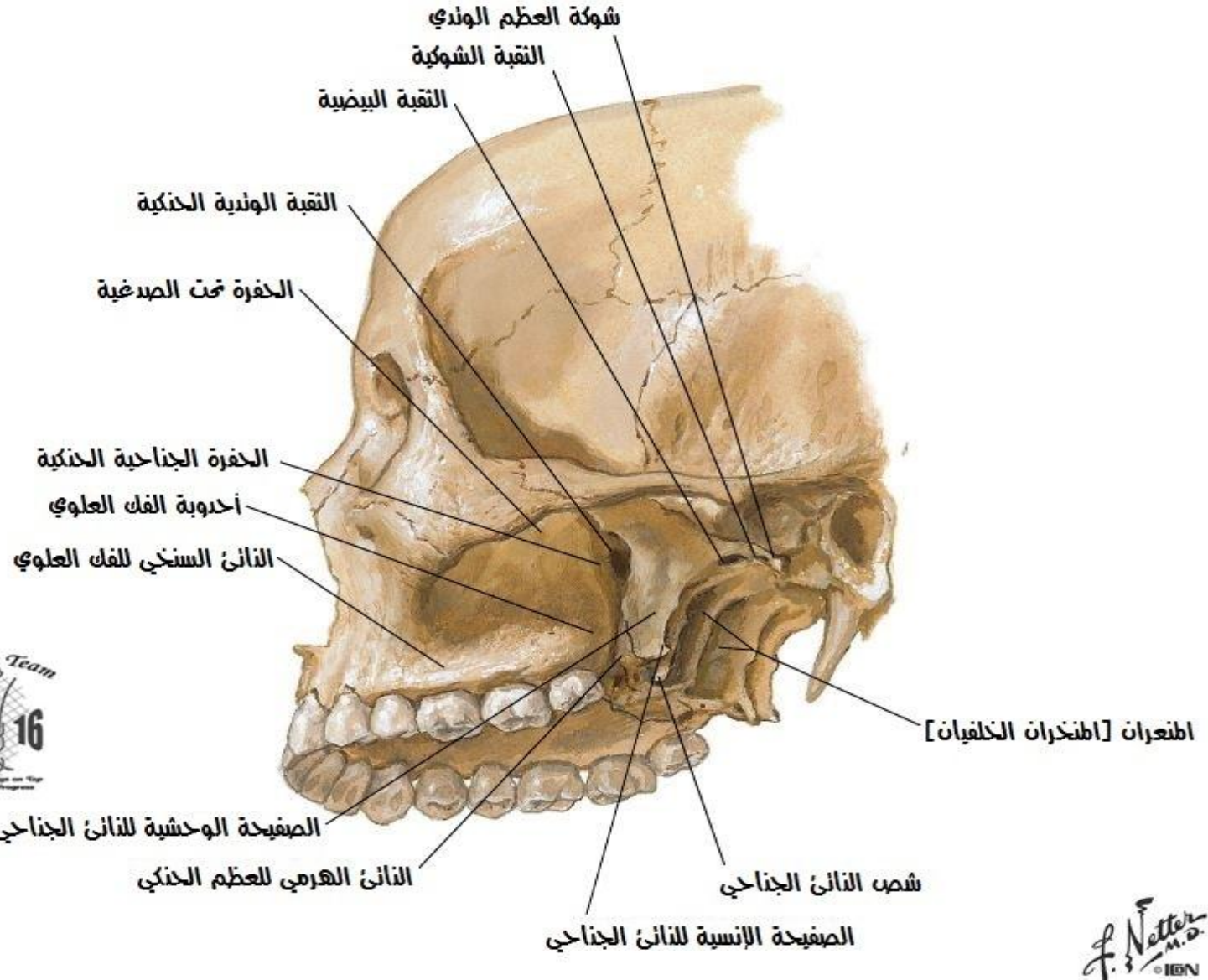


## الهيكل العظمي للراس والعنق : منظر جانبي



## الهيكل العظمي للراس والعنق - بعد إزالة الفك السفلي

## منظر جانبي





الرأس

النفرة الجناحية

العنق

ثلمة الفك السفلي

اللسان

ثقب الفك السفلي

الثلم الضرسى اللامي

الخط المائل

الحفرة تحت الفك السفلي

الخط الضرسى اللامي

الحفرة تحت اللسان

الحواجز بين الأسنان

الجزء السنخي [العرف]

الثقب الذقنية

النافذة الذقنية

الحديبة الذقنية

قاعدة الفك السفلي

الجسم

الزاوية

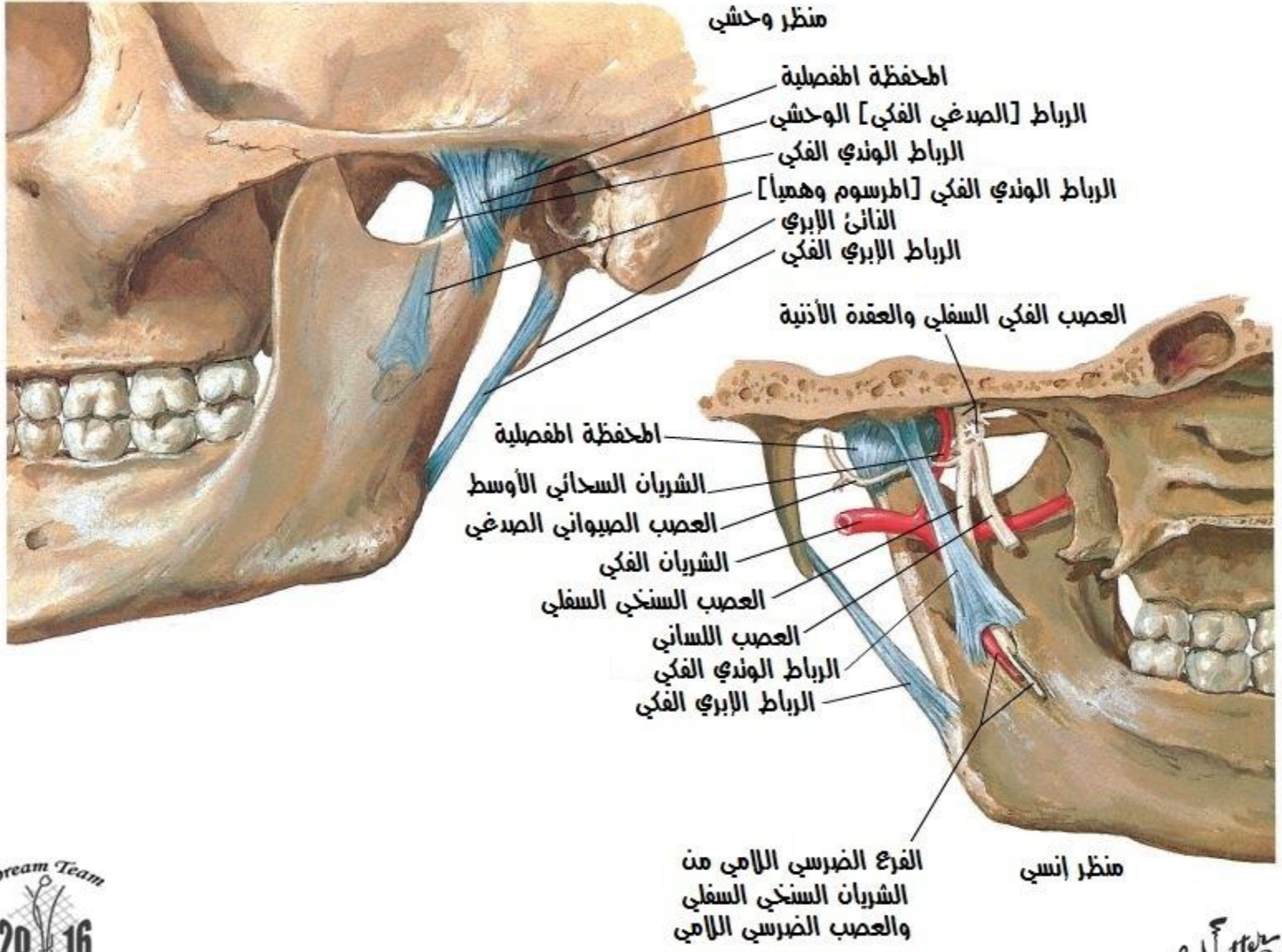
الفك السفلي للبالغ

الفك السفلي للرضيع

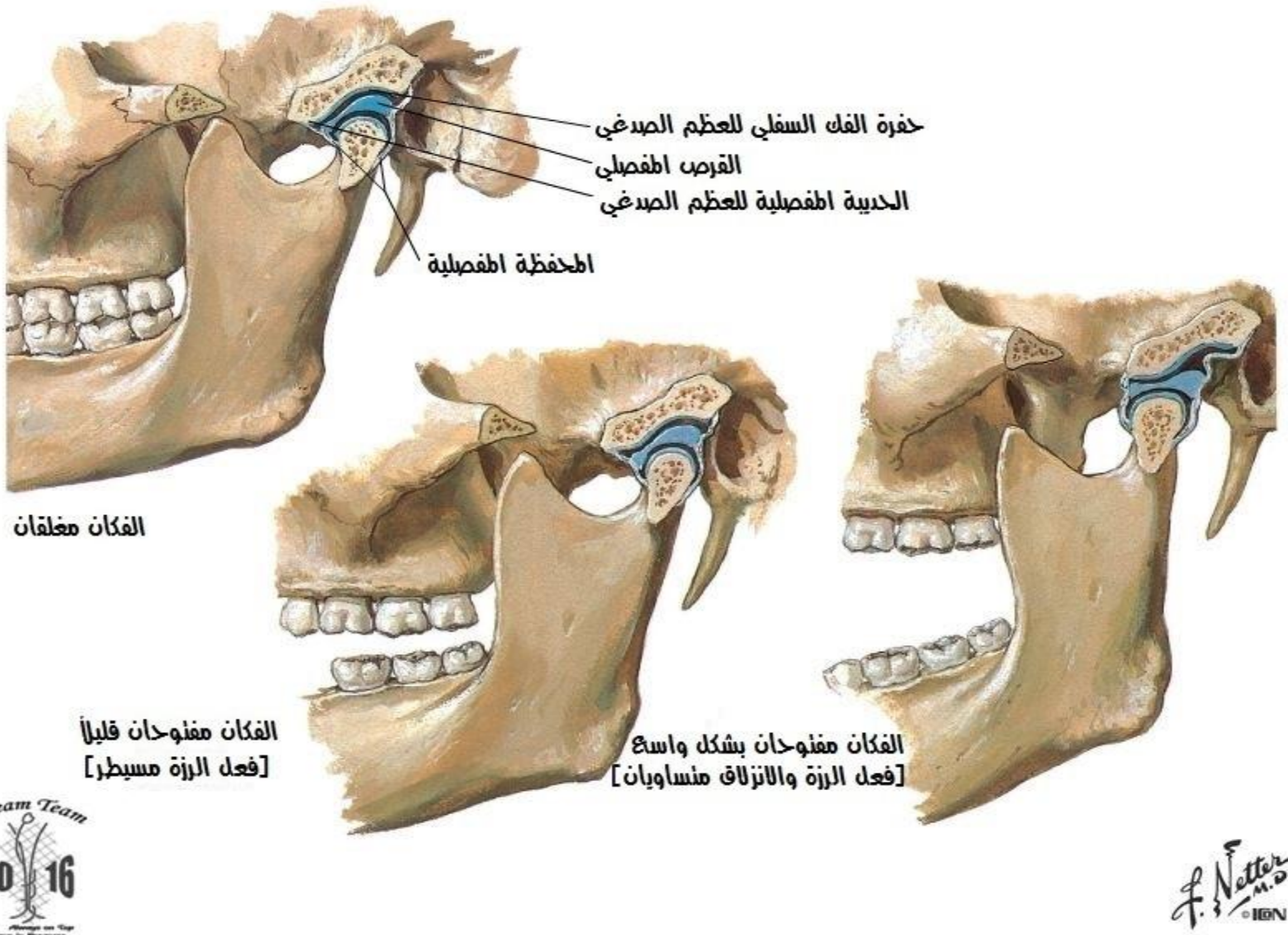
The image contains two anatomical diagrams of the human jaw bones. The left diagram shows the mandible (lower jaw) from a lateral view, with labels for the following parts: الذائى المنقاري (Mandibular condyle), الرأس (Head), العنق (Neck), ثلمة الفك السفلي (Mandibular notch), الثقب الجناحية (Mandibular foramen), الخط الضرسى الالامى (Mandibular premolar line), الجسم (Body), الحفرة تحت الفك السفلي (Mandibular submental fossa), الحفرة تحت اللسان (Sublingual fossa), حفرة ذات البطنين (Mandibular foramen), الأشواك النقية (Mandibular foramen), الفك السفلي للبالغ (Adult mandible), and الزاوية (Angle). The right diagram shows the maxilla (upper jaw) from a lateral view, with labels for: الذائى اللقمى (Maxillary condyle), اللسان (Palate), الثقب الفكى السفلى (Maxillary foramen), الثلم الضرسى الالامى (Maxillary premolar line), الفرع (Branch), and الفك السفلى لشخص مسن [عديم الأسنان] (Mandible of a person with no teeth).



## المفصل الصدغي الفكي منظر أنسي ووحشي

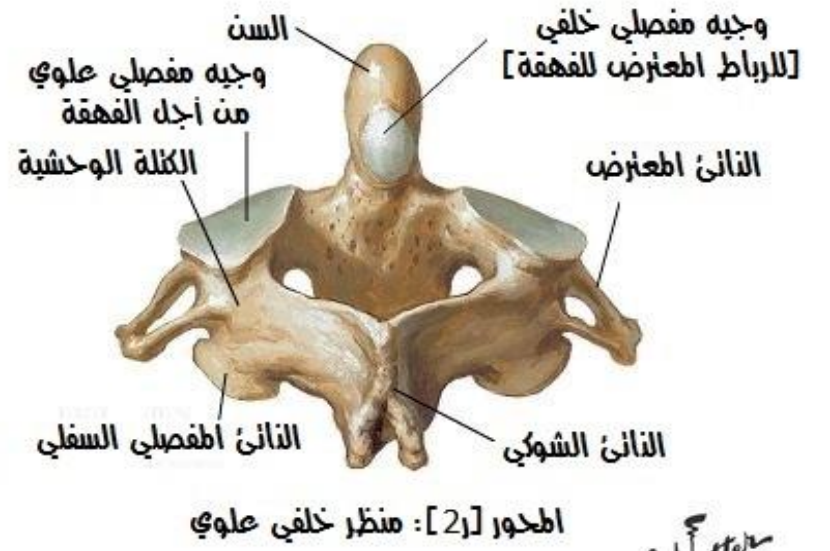
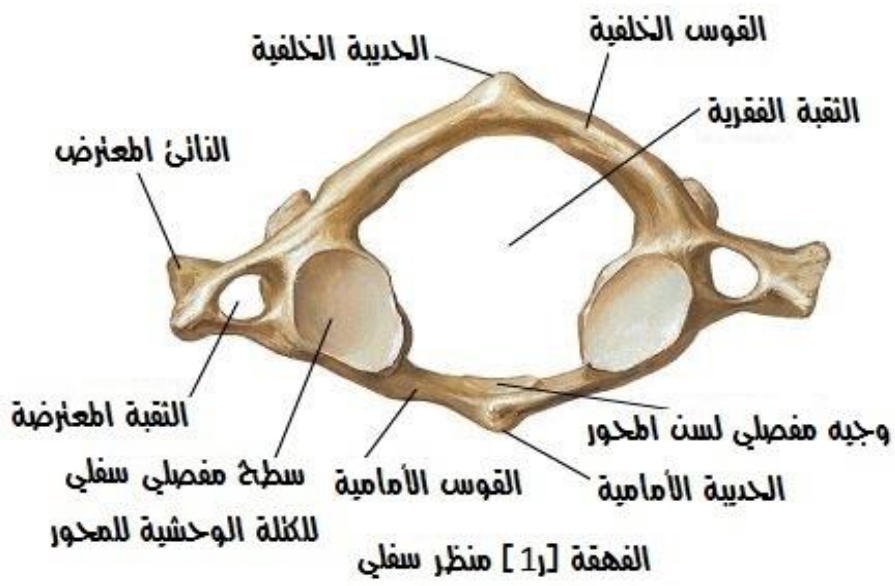
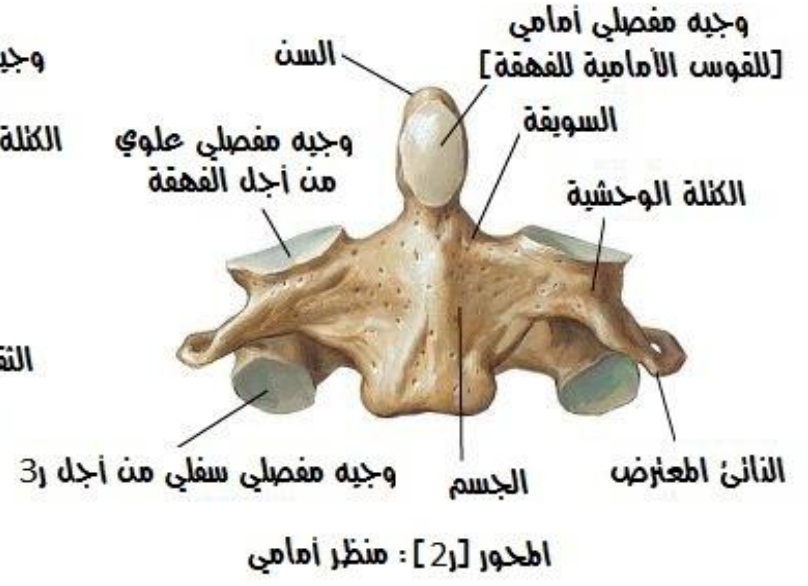
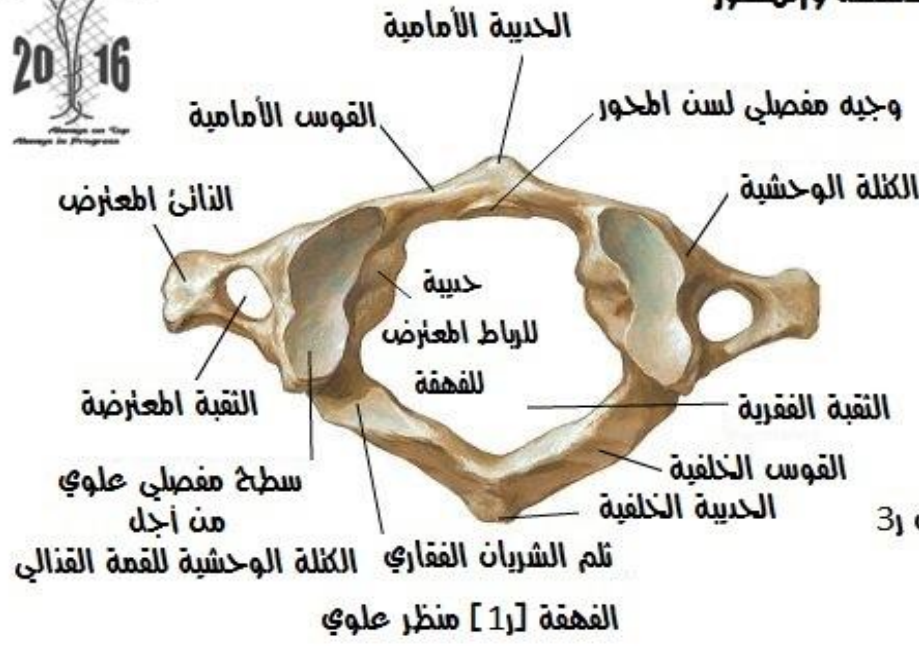


## المفصل الصدغي الفكي عمل المفصل



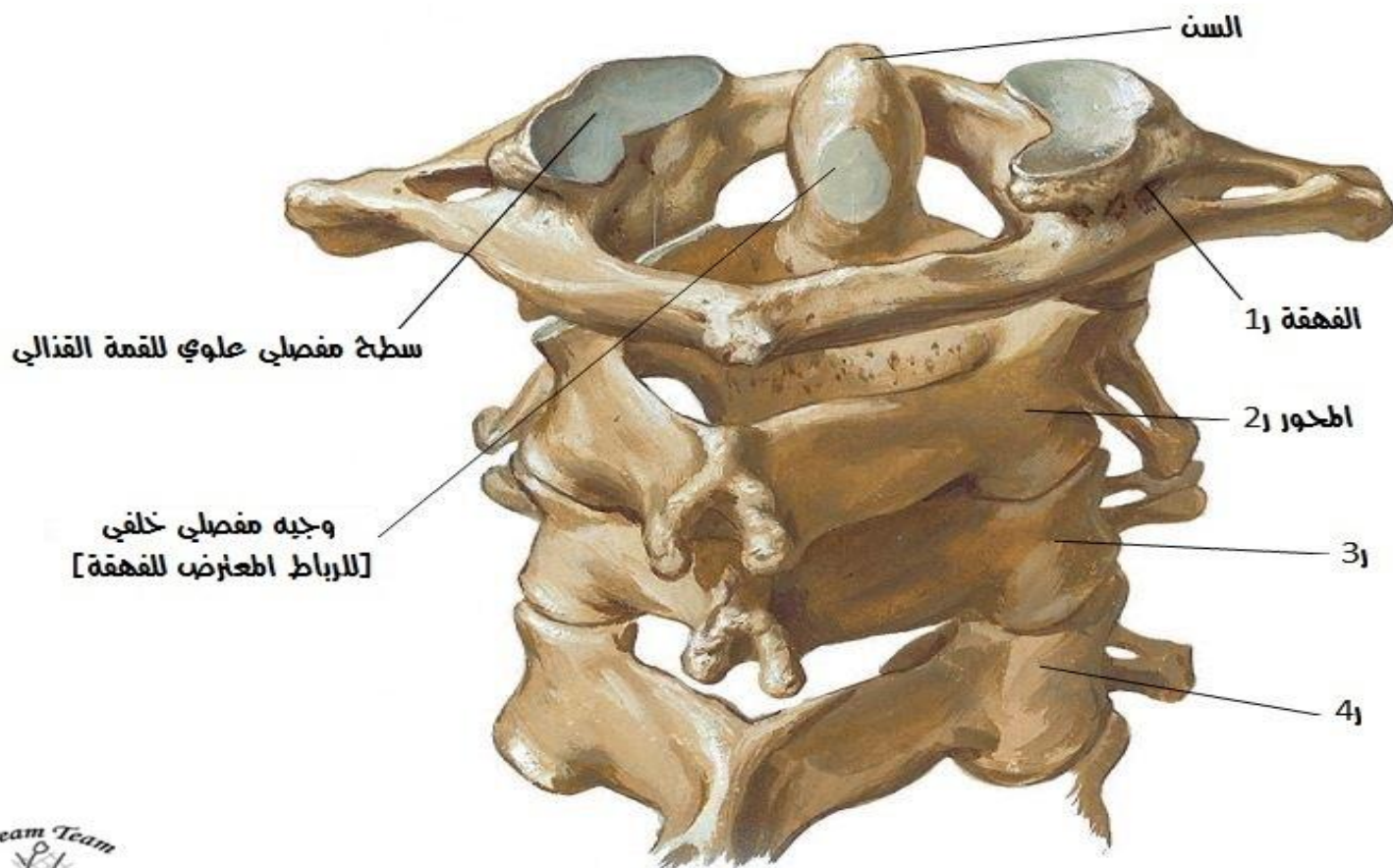


## الفقرات الرقبية الفهقة والمحور



F. Netter M.D. © 1997

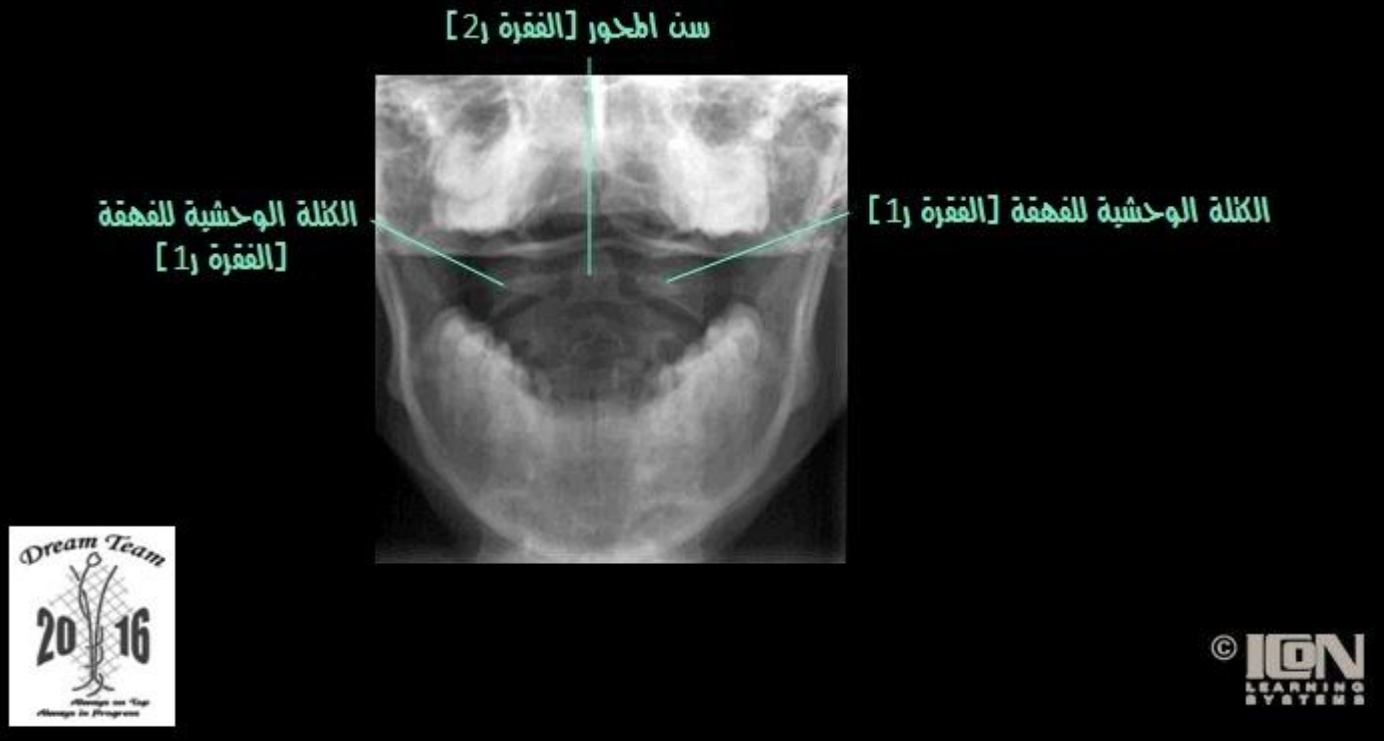
## الفقرات الرقبية [1-4] - مجنوعة منظر خلفي علوي



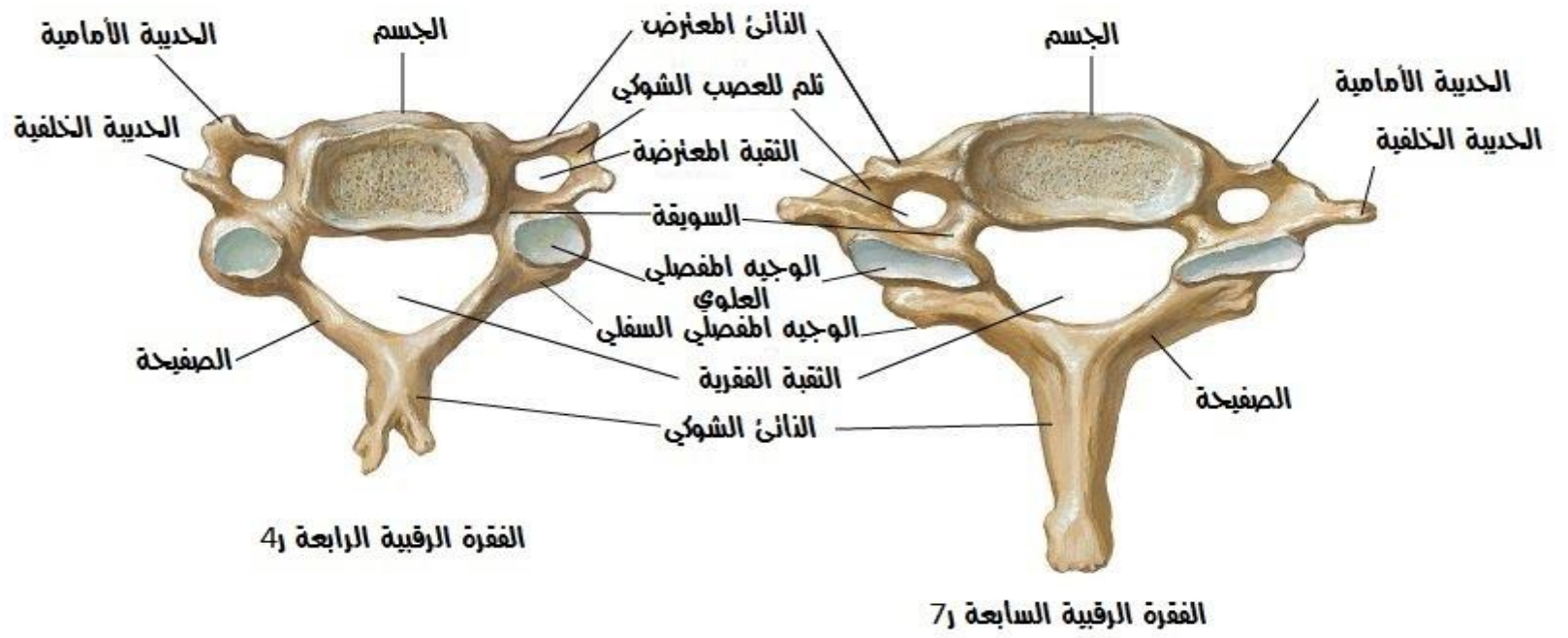
F. Netter M.D. © 1997



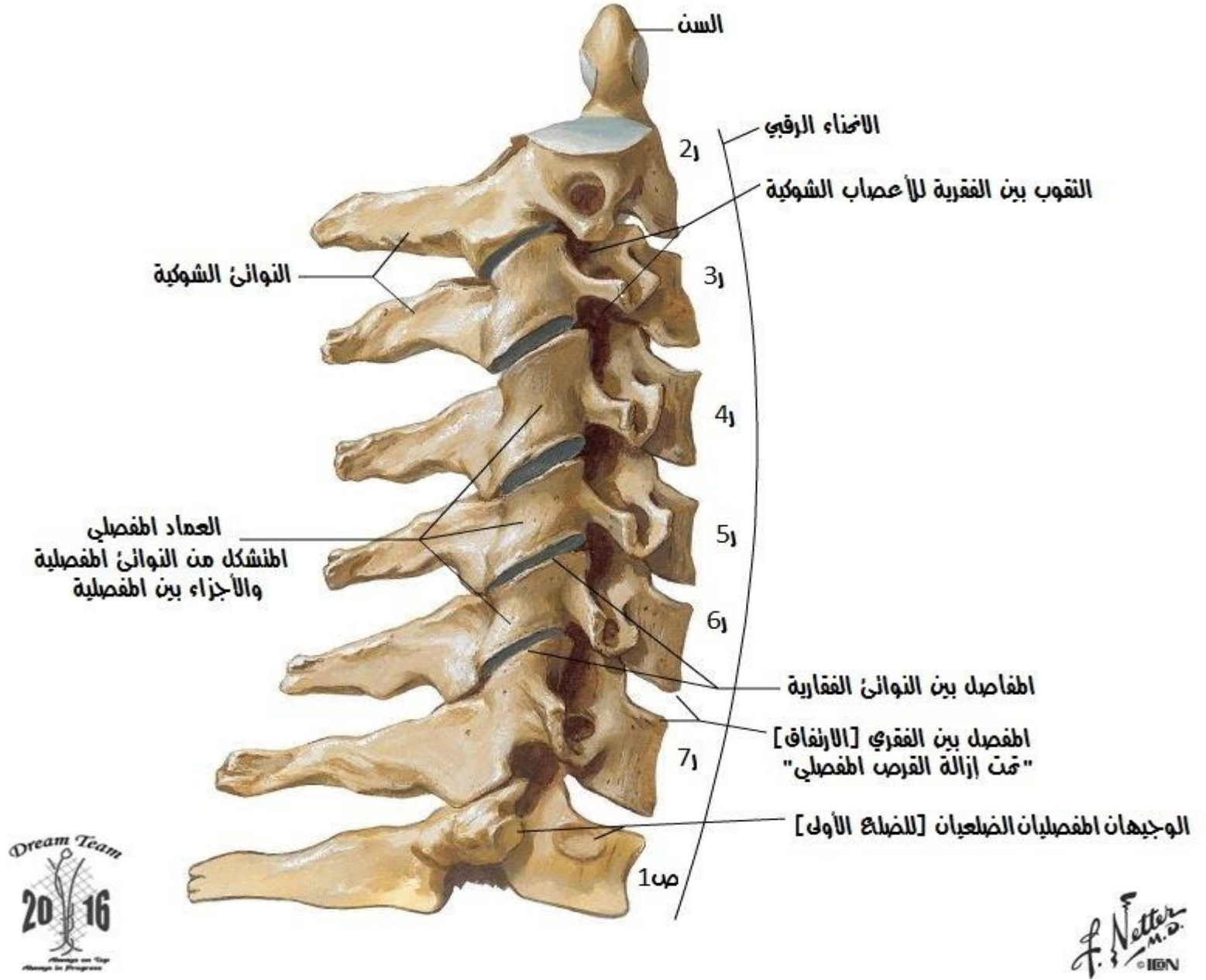
## الفقرات الرقبية : صورة شعاعية للمفصل الفهقي المحوري



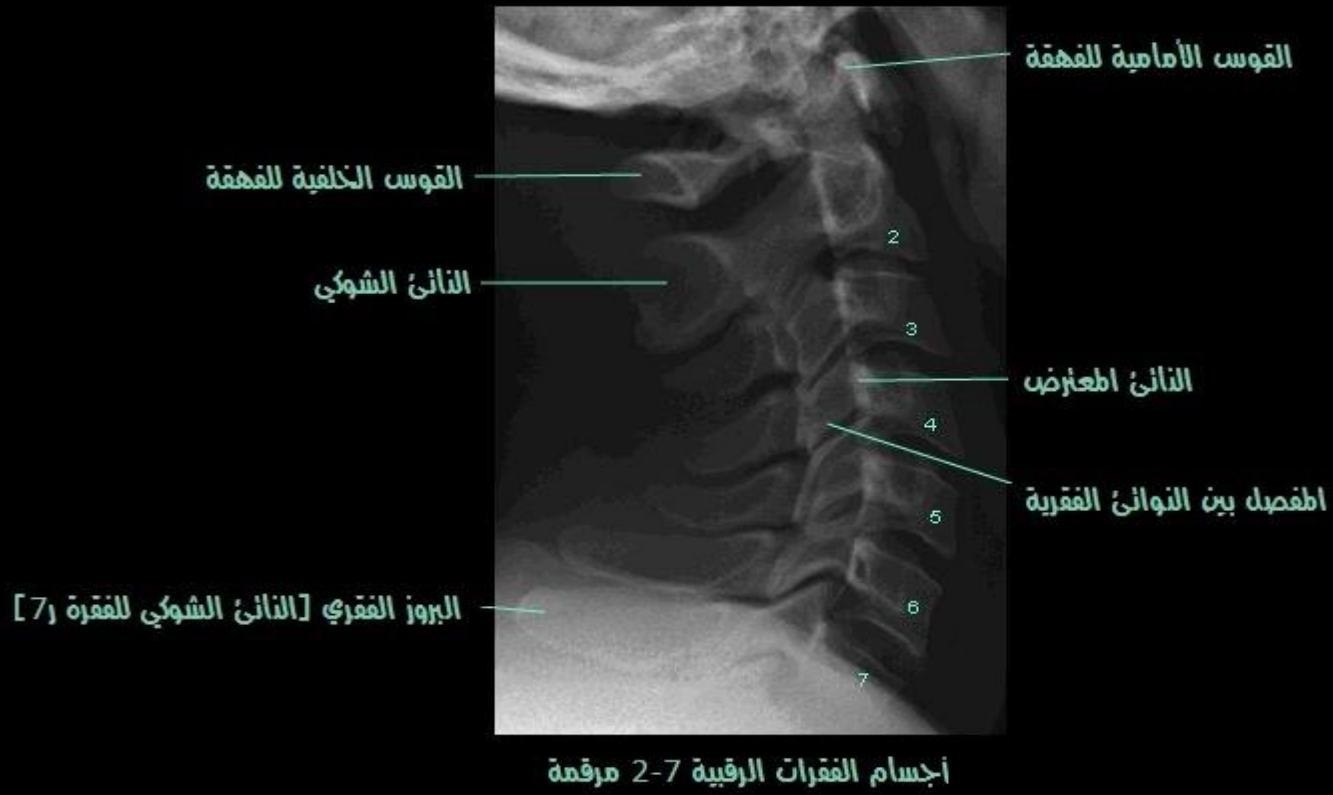
## الفقرات الرقبية [4-7] منظر علوي



## الفقرات الرقبية [2-ص1] - مجموعة منظر جانبي إيم



## الفقرات الرقبية : صورة شعاعية جانبية



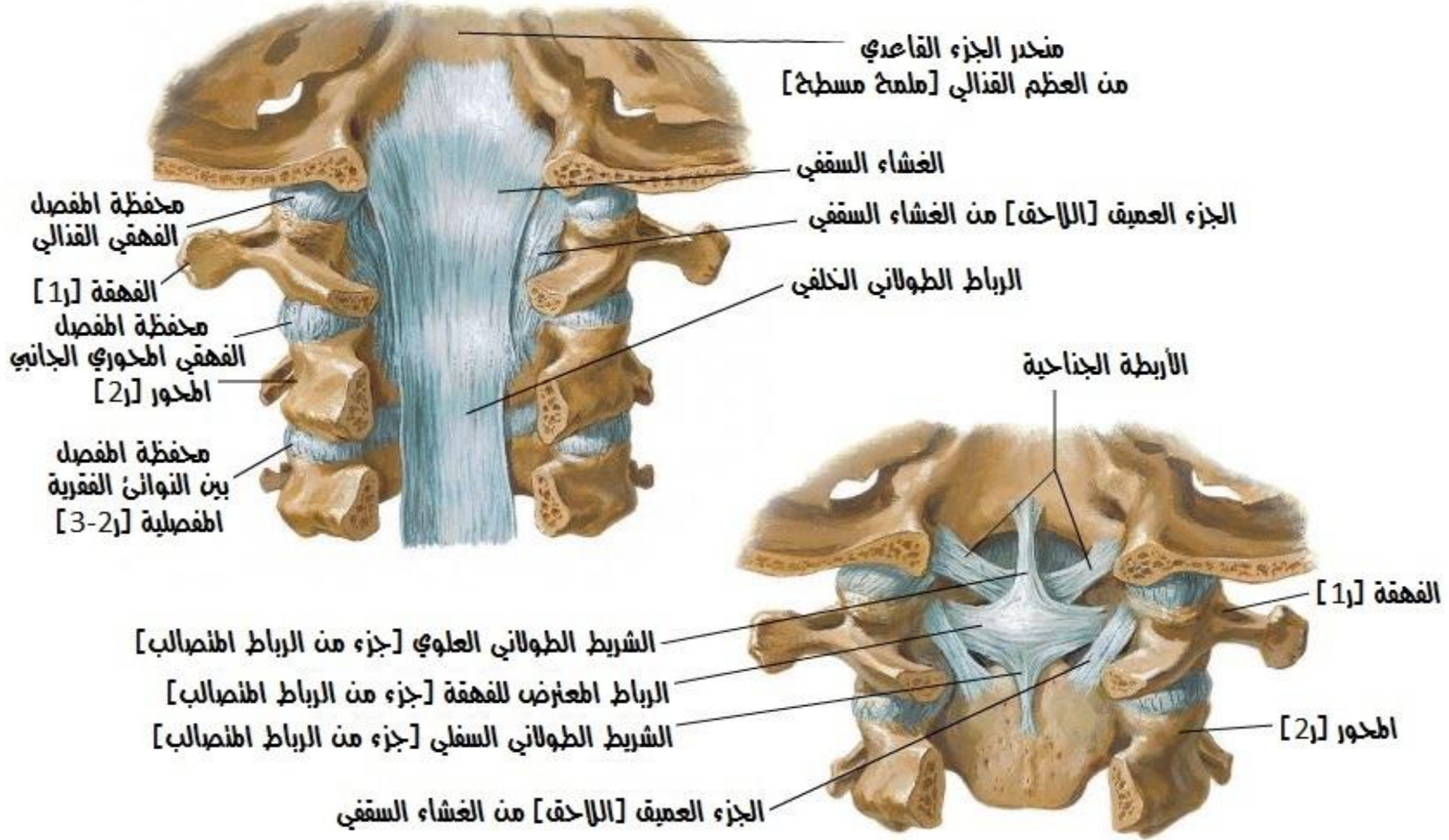






## الأربطة القحفية الرقبية الداخلية

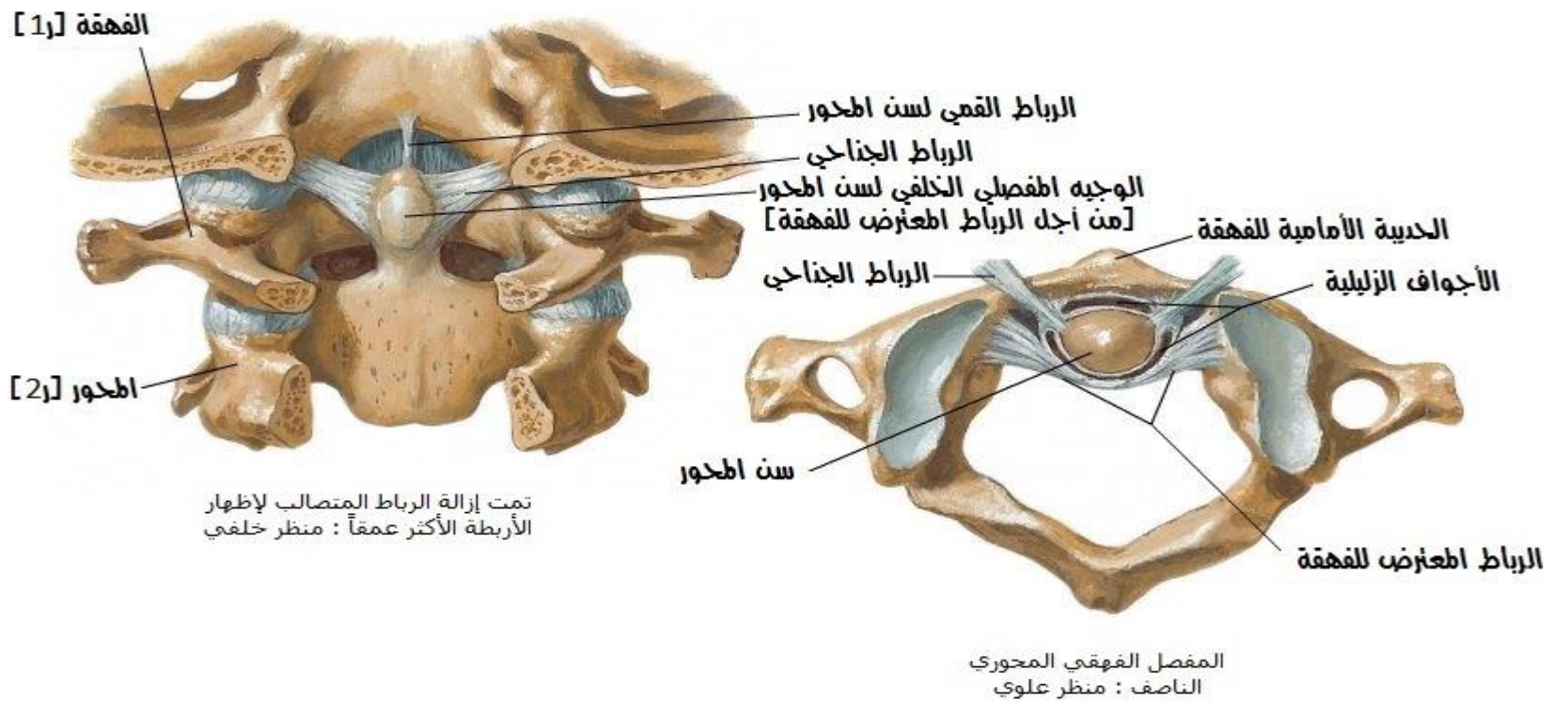
الجزء العلوي من النفق الفقري بعد إزالة الناتئ الشوكي وأجزاء من الأقواس الفقرية لعرض الأربطة على الأجسام الفقرية الخلفية : منظر خلفي



الجزء الأساسي من الرباط السقي أزيل  
لعرض الأربطة العميقة : منظر خلفي



## الأربطة القحفية الرقبية الداخلية

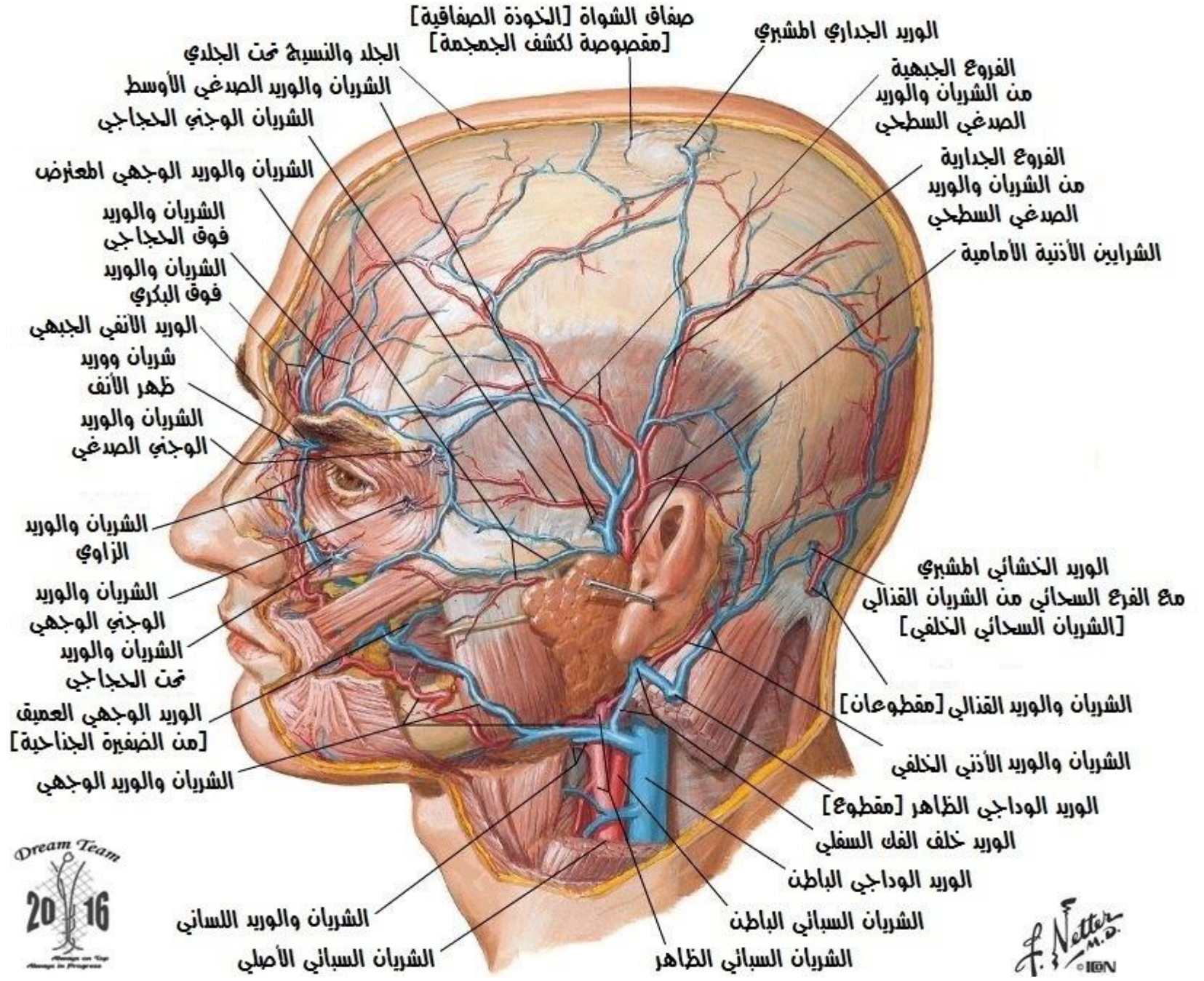


تمت إزالة الرباط المتصلب لإظهار الأربطة الأكثر عمقاً : منظر خلفي

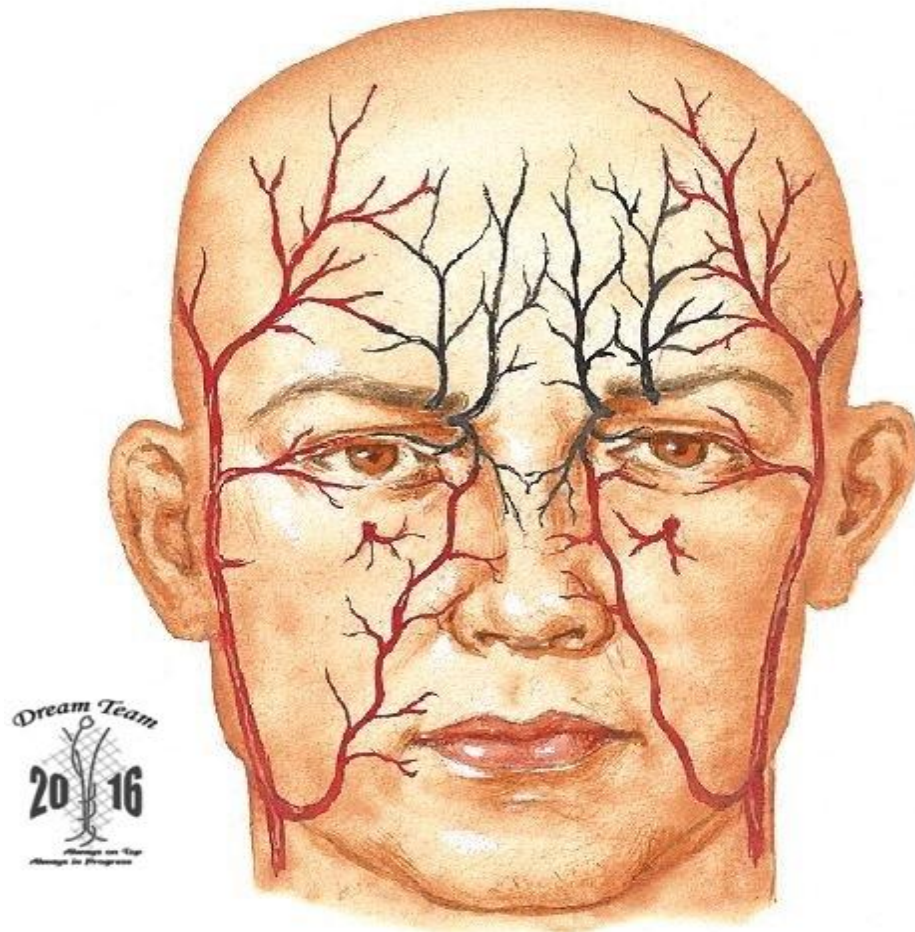




## الشرايين والأوردة السطحية للرأس والفروة

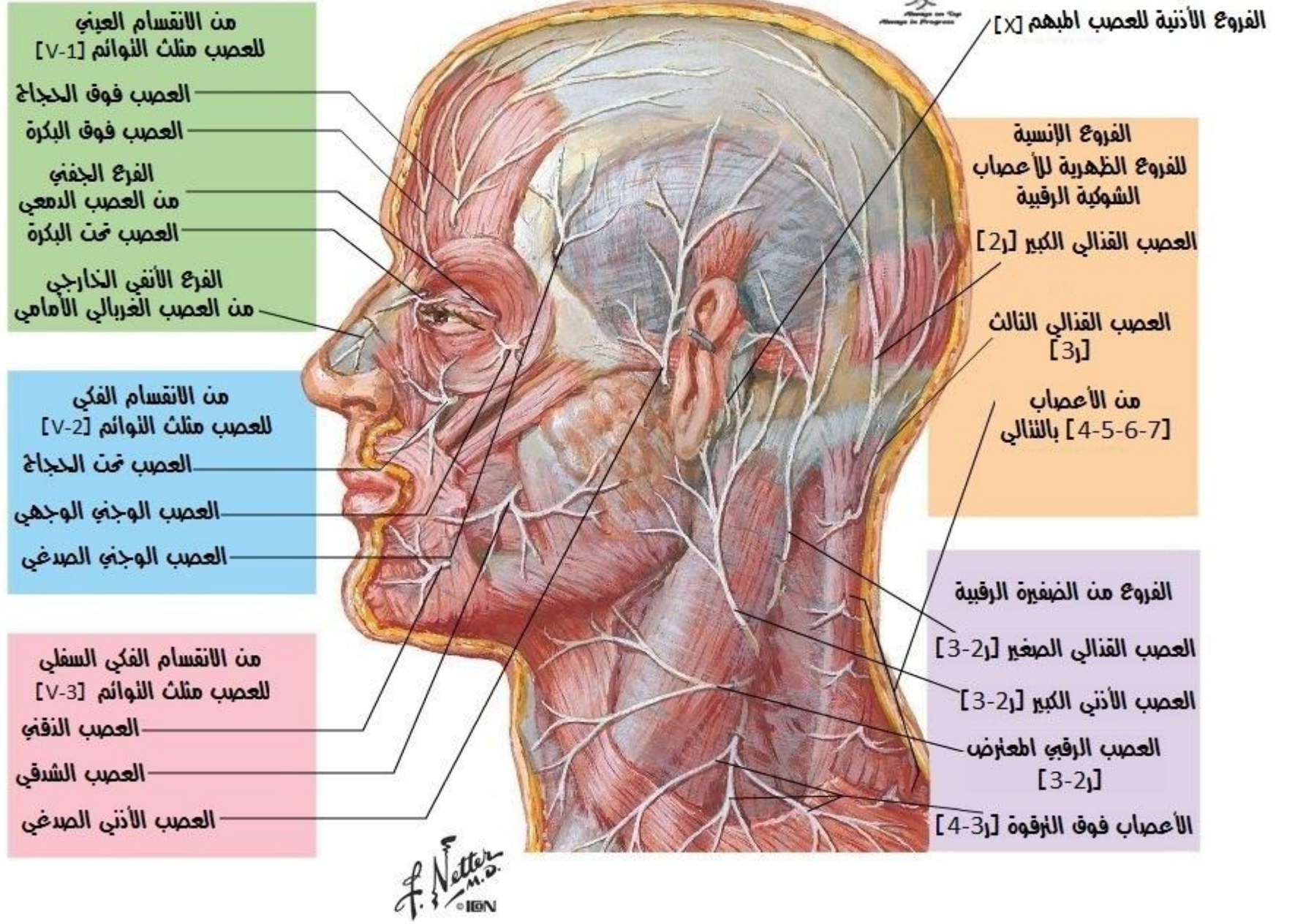


## مصادر التروية الشريانية السطحية للوجه

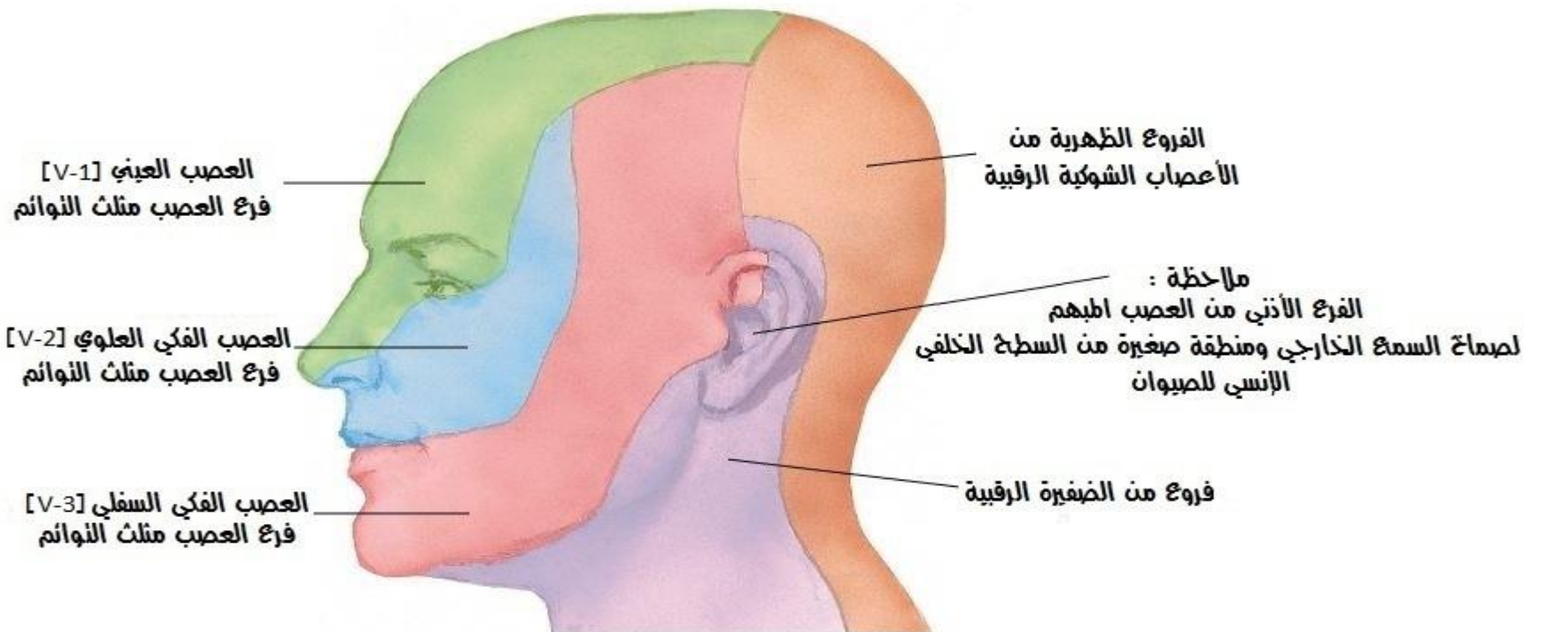




## الأعصاب السطحية للرأس والعنق



## القطاعات الجلدية للرأس والعنق





The image contains two anatomical diagrams of the parotid gland. The top diagram is a cross-section labeled 'مقطع أفقي' (Horizontal section). It shows the gland's internal structure with labels: 'العضلة الجناحية الإنسية' (Inferior oblique muscle), 'فرع الفك السفلي' (Mandibular branch), 'العضلة المطبوعة' (Pterygoid muscle), 'الغدة النكفية' (Submandibular gland), 'الجذع الرئيسي للعصب الوجهي' (Main trunk of the facial nerve), and 'الذائى الكشائي' (Capsule). The bottom diagram is a longitudinal section showing the duct system. Labels include: 'الفروع الصدغية' (Buccal branches), 'الفروع الوجنية' (Buccal branches), 'الفروع الشقية' (Mandibular branches), 'الفرع الهامشي الفك السفلي' (Mandibular marginal branch), 'الفرع الرقبى' (Cervical branch), 'الانقسام الصدغى الوجهي' (Buccofacial division), 'العصب الأذنى الخلفى' (Postauricular nerve), 'الجذع الرئيسي للعصب الوجهي' (Main trunk of the facial nerve), 'عصب' (Nerve), 'البطن الخلفى للعضلة ذات البطنين' (Posterior belly of the digastric muscle), 'والعضلة الأبرية اللامية' (and the lingual belly of the digastric muscle), and 'الانقسام الرقبى الوجهي' (Cervicofacial division).



Diagram illustrating the muscles of the human head and neck, labeled in Arabic:

- سفاق الشواة [الخوذة السفاقية]
- الجزء الجفاني من العضلة الدويرية العينية
- البطن الجبهي لعضلة الفروة [العضلة الجبهية]
- العضلة اطعصنة للحاجب [العضلات الجبهية والدويرية العينية مقصوصتان جزئياً]
- العضلة الناحلة
- العضلة رافعة الشفة العلوية
- العضلة رافعة الشفة العلوية وجناح الأنف [مقصوصة جزئياً]
- الجزء اطعصن من العضلة الأنفية
- الجزء الجناحي من العضلة الأنفية
- العضلة الخافضة لحاجز الأنف [الوئيرة]
- العضلة الدويرية الفموية
- العضلة الوجنية الصغيرة
- العضلة الوجنية الكبيرة
- العضلة الدويرية الفموية
- العضلة الذقنية
- العضلة خافضة الشفة السفلية
- العضلة خافضة زاوية الفم [الصوار]
- العضلة اطبوقة
- العضلة الضحكية
- العضلة اطبطحة
- عظم القص
- عظم الرقوة
- اللفافة الصدرية الكبرى
- الجزء الحجاجي من العضلة الدويرية العينية
- اللفافة الصدغية
- العضلة الأذنية العلوية
- العضلة الأذنية الأمامية
- البطن القذالي لعضلة الفروة [العضلة القذالية]
- العضلة الأذنية الخلفية
- اللفافة الذقنية
- اللفافة اطاضعة
- الطبقة الكاسية للفاة الرقية [العقيقة]
- اللفافة الدالية

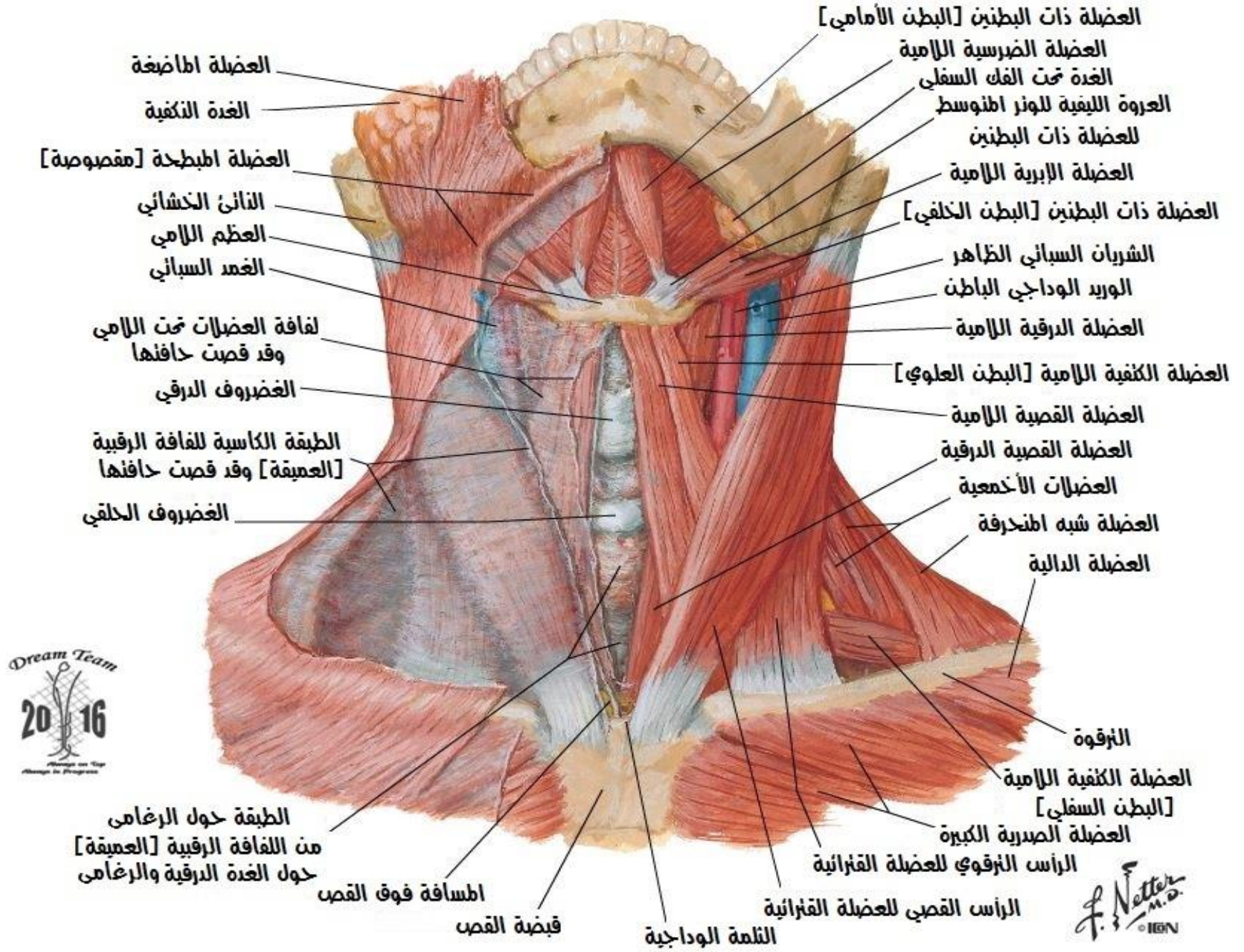
الغدة النكفية [مقصوصية]  
فرع الفك السفلي  
العضلة الإبرية اللسانية  
الذاني الخشائي  
الذاني الإبري  
العضلة الإبرية اللامية  
العضلة ذات البطنين [البطن الخلفي]  
العضلة اطعصرة البلعومية الوسطى  
العضلة الرأسية الطويلة  
العضلة الطاحلة الرأسية  
العضلة القصية الرقوية الخشائية [القارنية]  
العضلة الرافعة للكف  
العضلة الأخمعية الخلفية  
العضلة الأخمعية الوسطى  
العضلة الأخمعية الأمامية  
الضفيرة العضدية  
العضلة شبه اطنحرفة  
الأخرم  
العضلة الدالية  
العضلة الكفية اللامية [الكلامية] [البطن السفلي]  
الرقوة  
العضلة الصدرية الكبيرة  
العضلة اماضعة  
الغدة تحت الفك السفلي  
العضلة تحت اللسانية  
العضلة الضرسية اللامية  
جسم الفك السفلي  
العضلة ذات البطنين [البطن الأمامي]  
العظم اللامي  
العضلة الدرقية اللامية  
العضلة الكفية اللامية [البطن العلوي]  
العضلة القصية اللامية  
العضلة اطعصرة البلعومية السفلية  
العضلة القصية الدرقية  
قبضة القصب  
الراس القصبي للعضلة القارنية  
الراس الرقوي للعضلة القارنية

Dream Team  
2016  
Always on the Edge  
Change in Progress

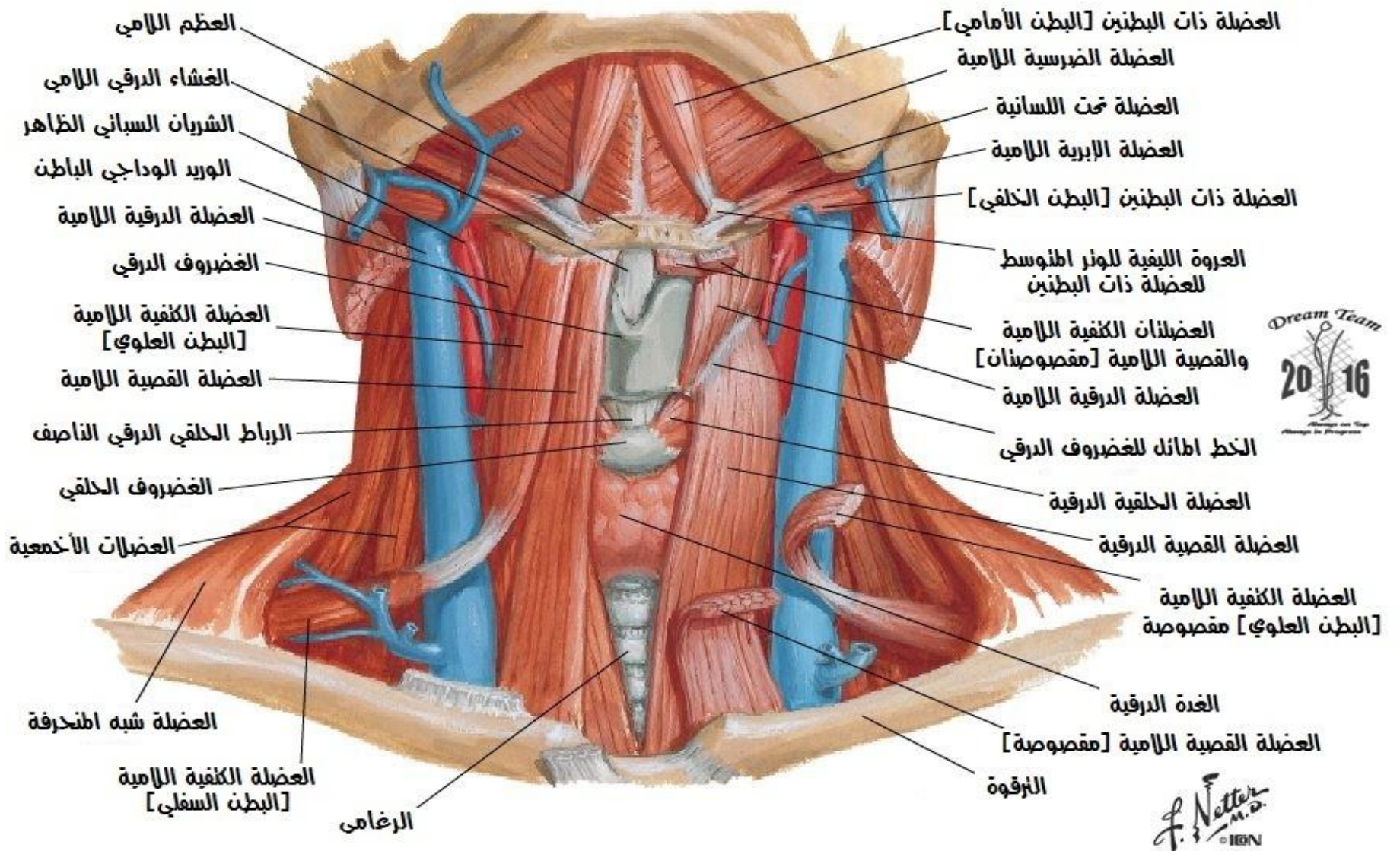
F. Netter M.D. I.B.N.



## عضلات العنق : منظر أمامي

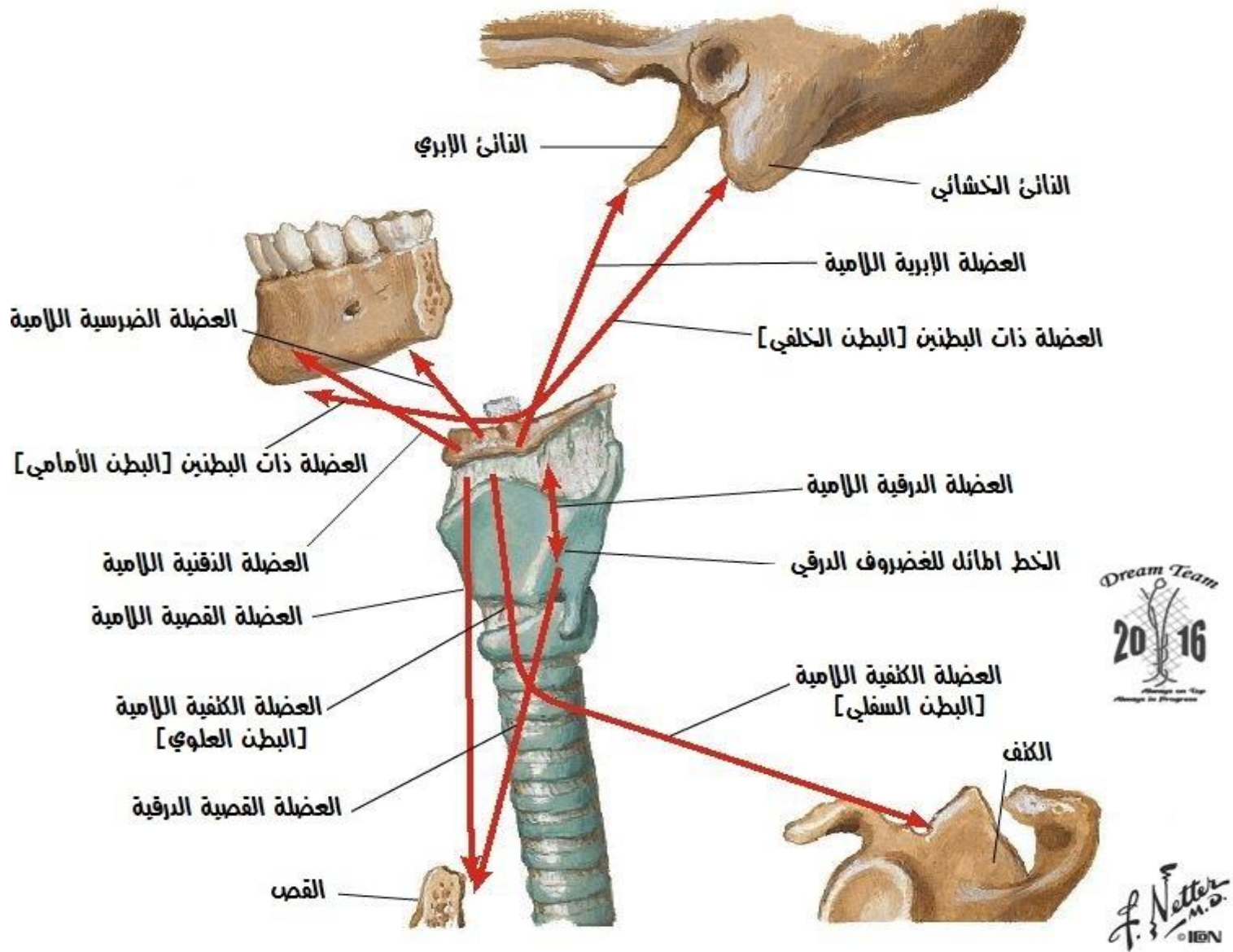


## العضلات فوق اللامي ونحت اللامي

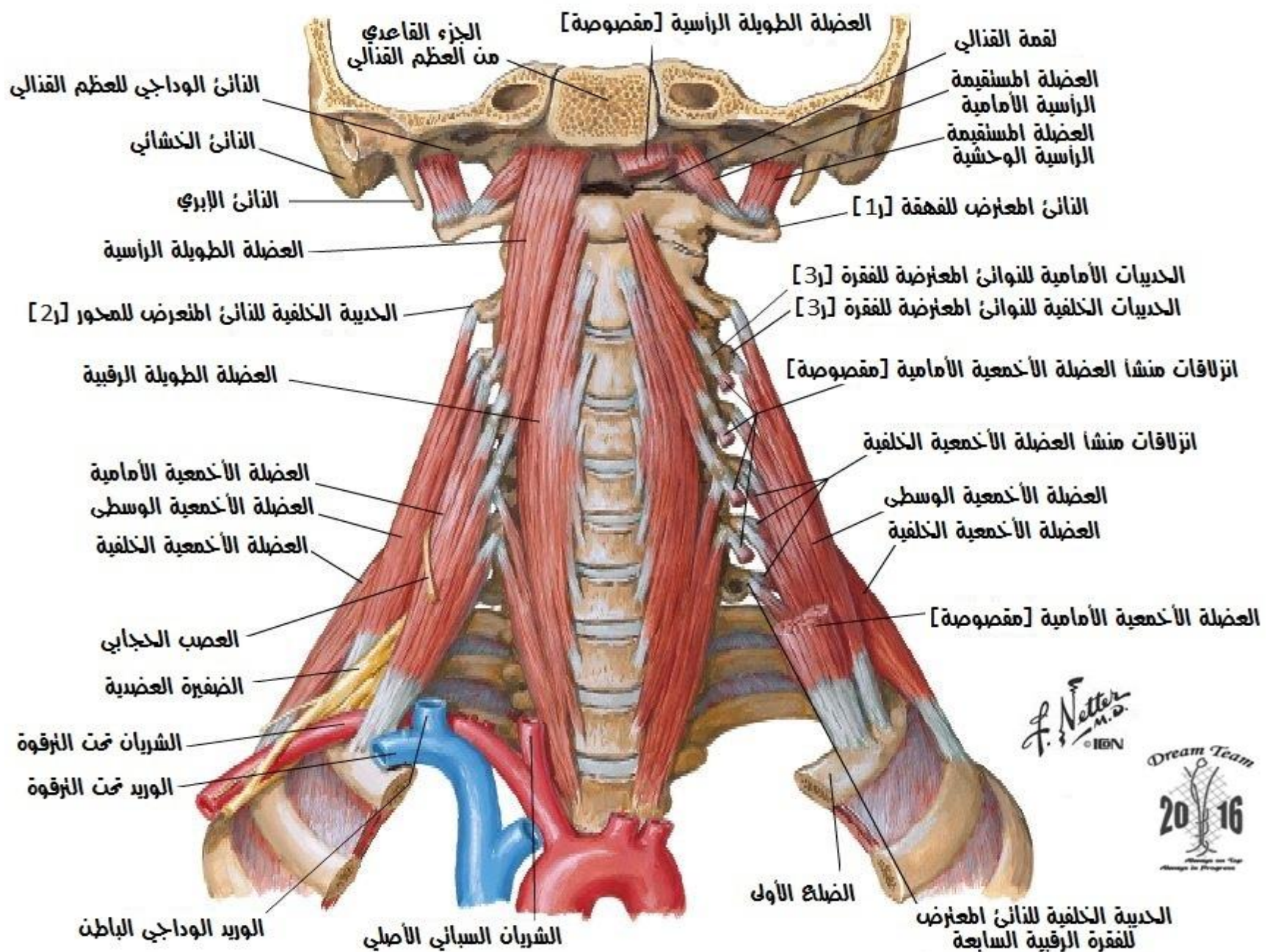




## العضلات فوق اللامي ونحت اللامي وعملها شكل نمسي

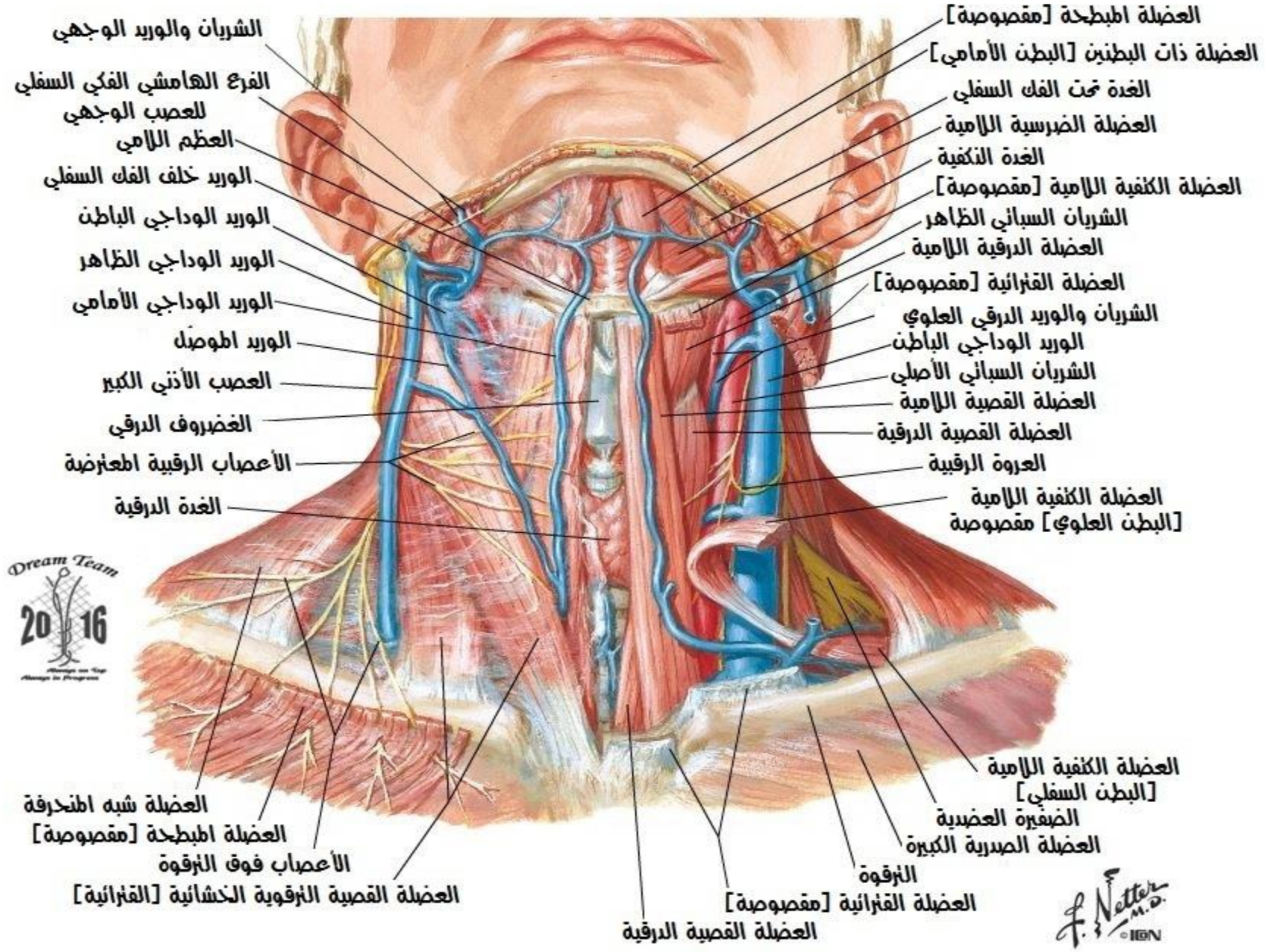


## العضلات الأخرى والعضلات إمام الفقار

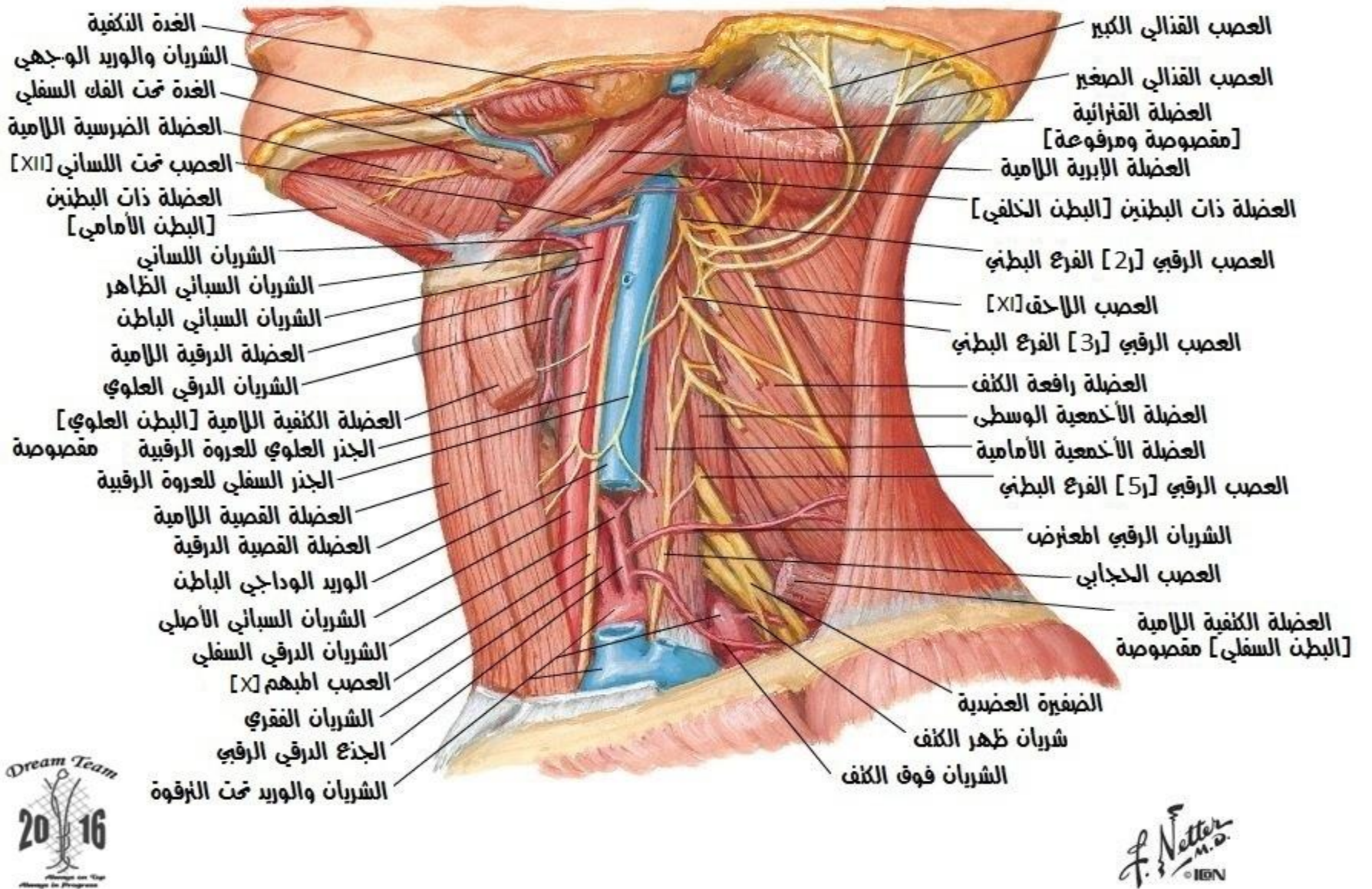




## الأوردة السطحية والأعصاب الجلدية للعنق

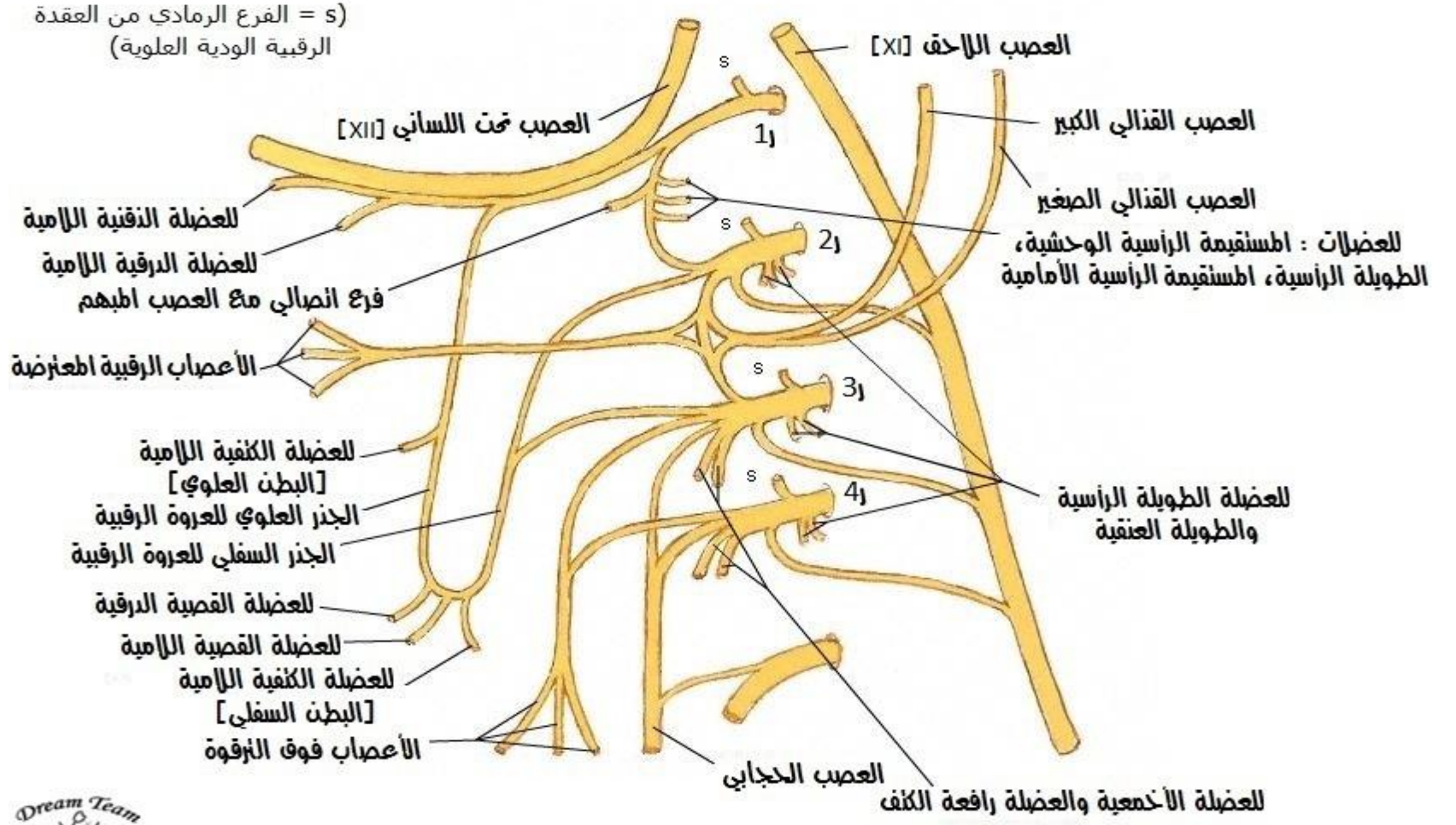


## الصفيرة الرقبية في المكان

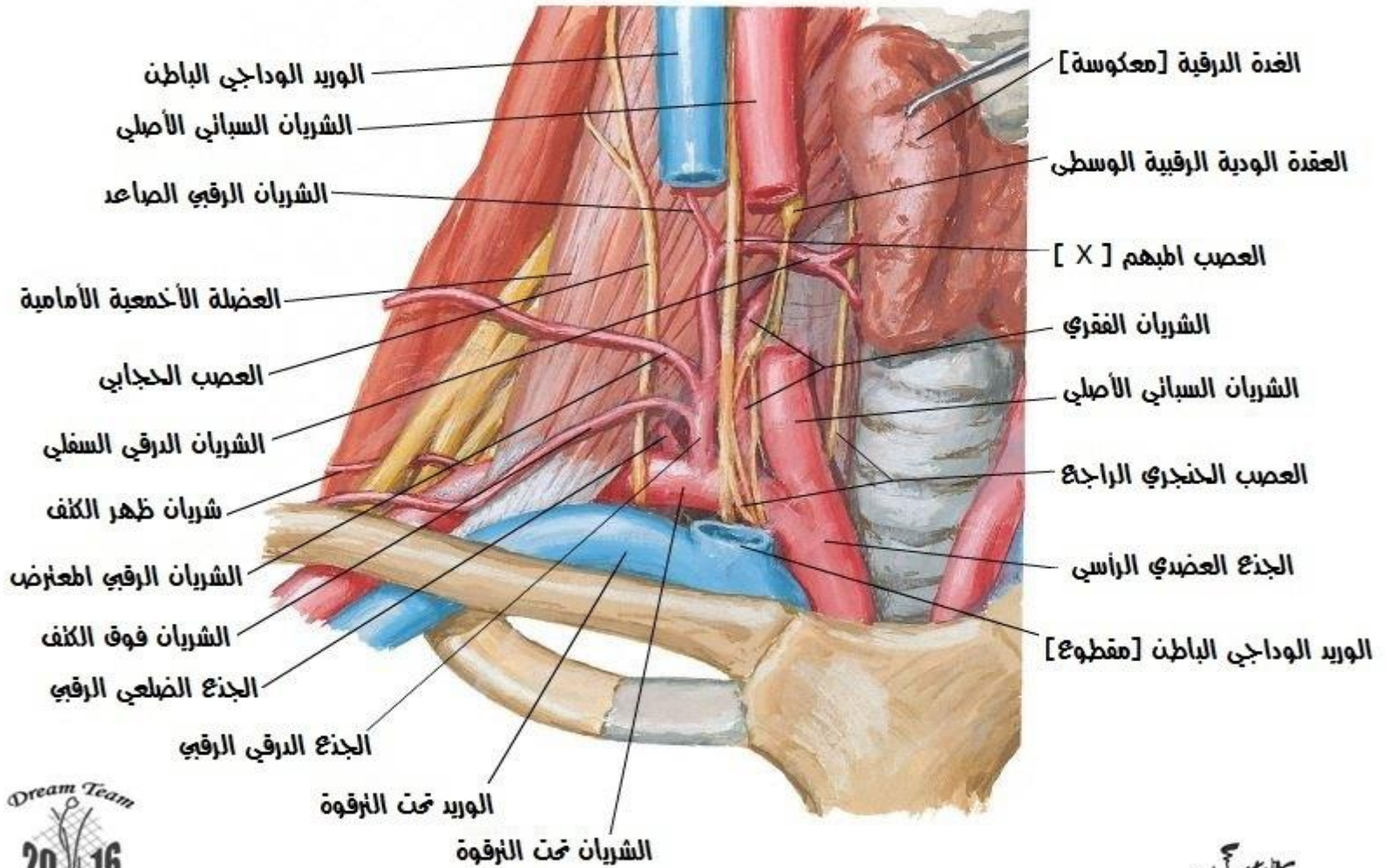




## الضفيرة الرقبية شكل تخطيطي

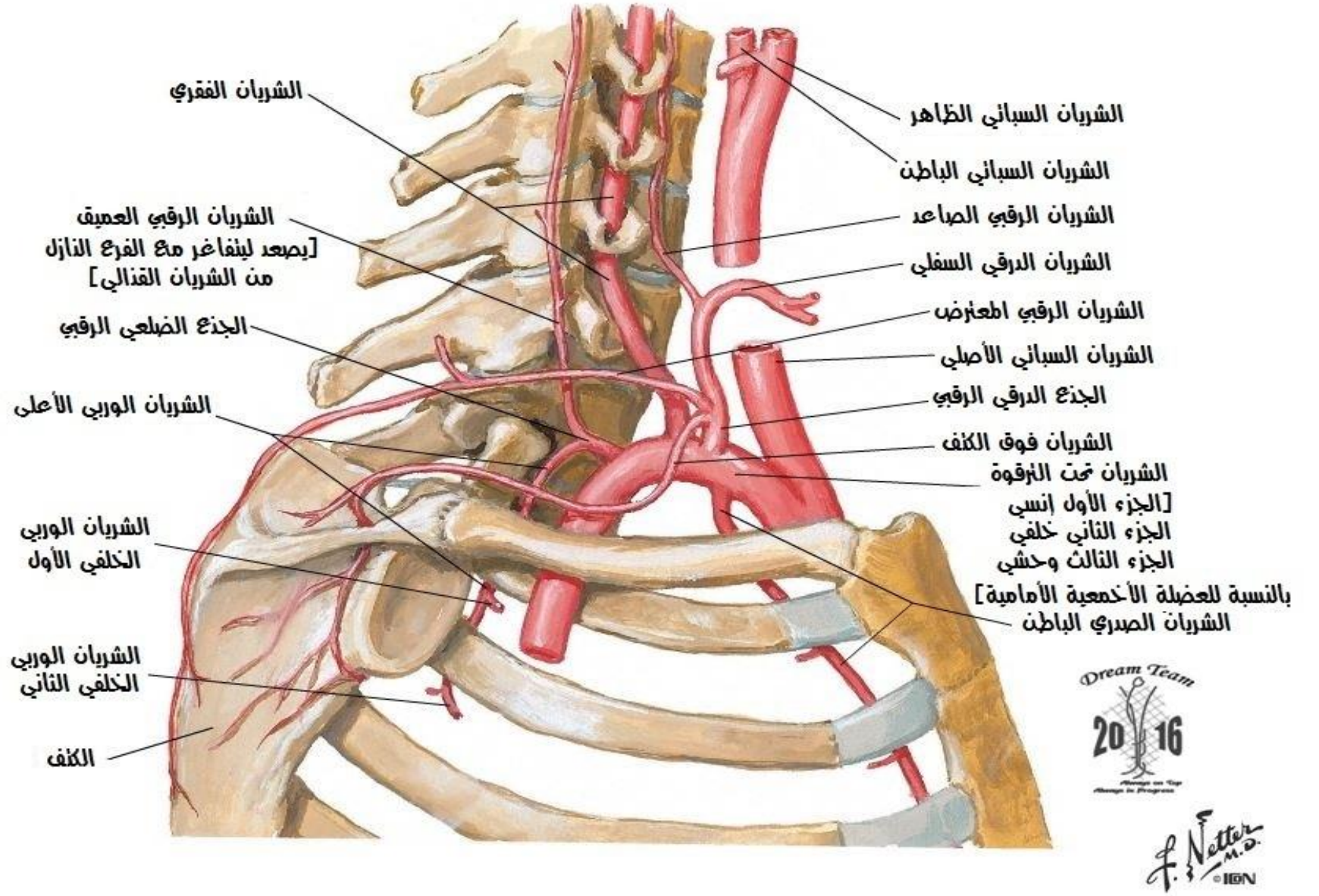


## الشريان تحت الترقوة تسليخ أمامي يمين

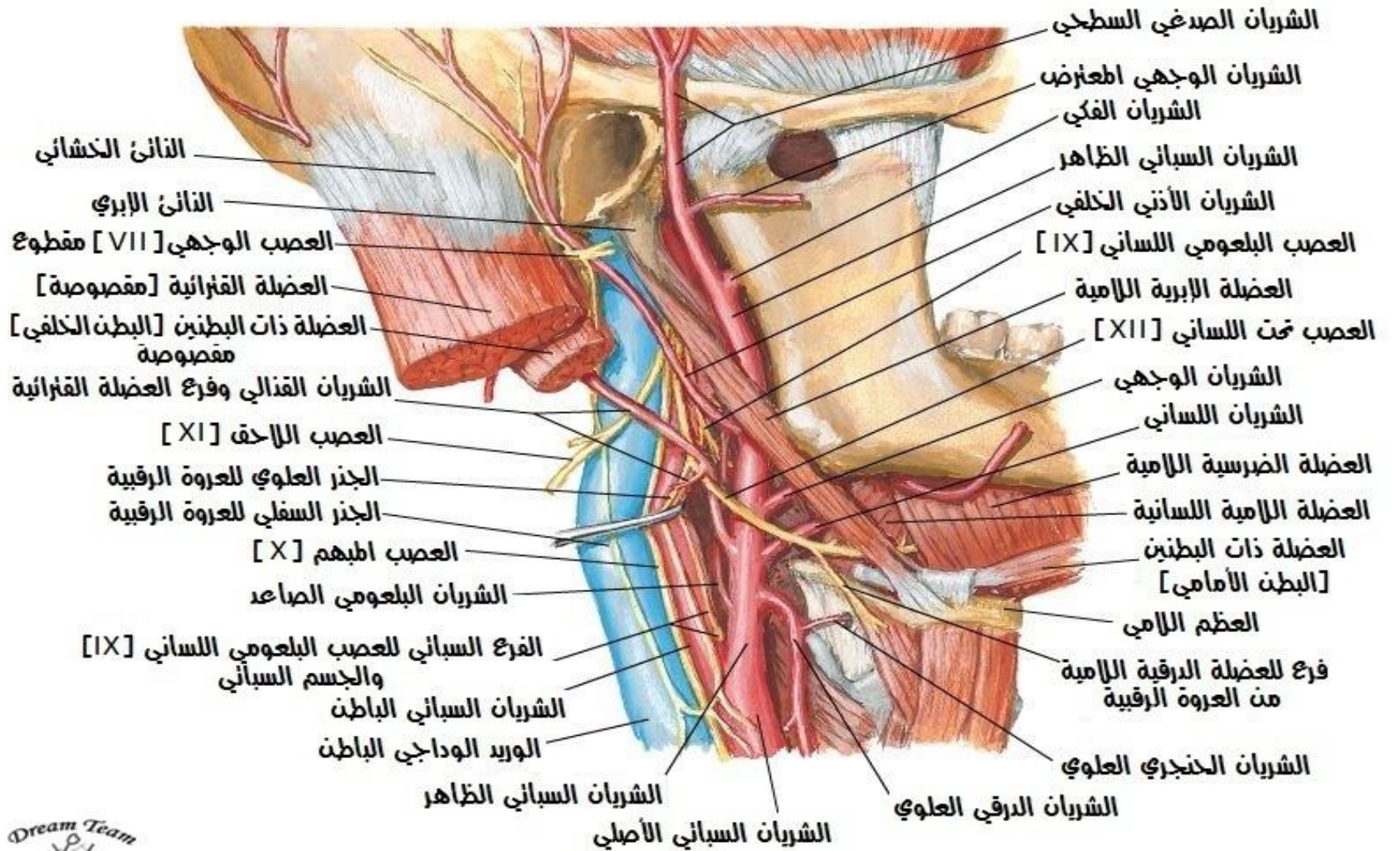




## الشريان تحت الترقوة منظر نرسيمي جانبي ايمن

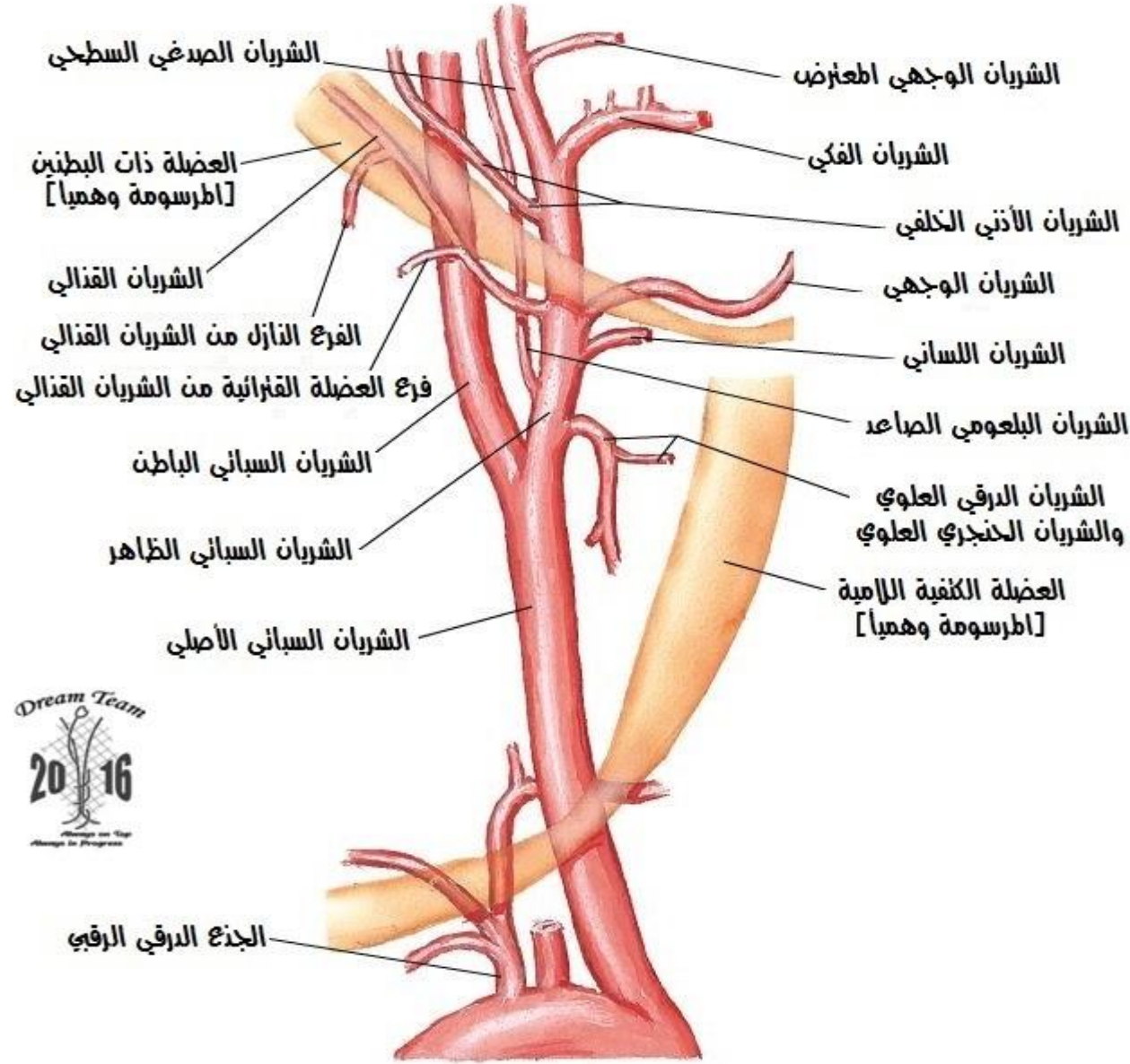


## الشرايين السباتية - الساحة النكفية [سريريا] نسخ جانبي ايمن

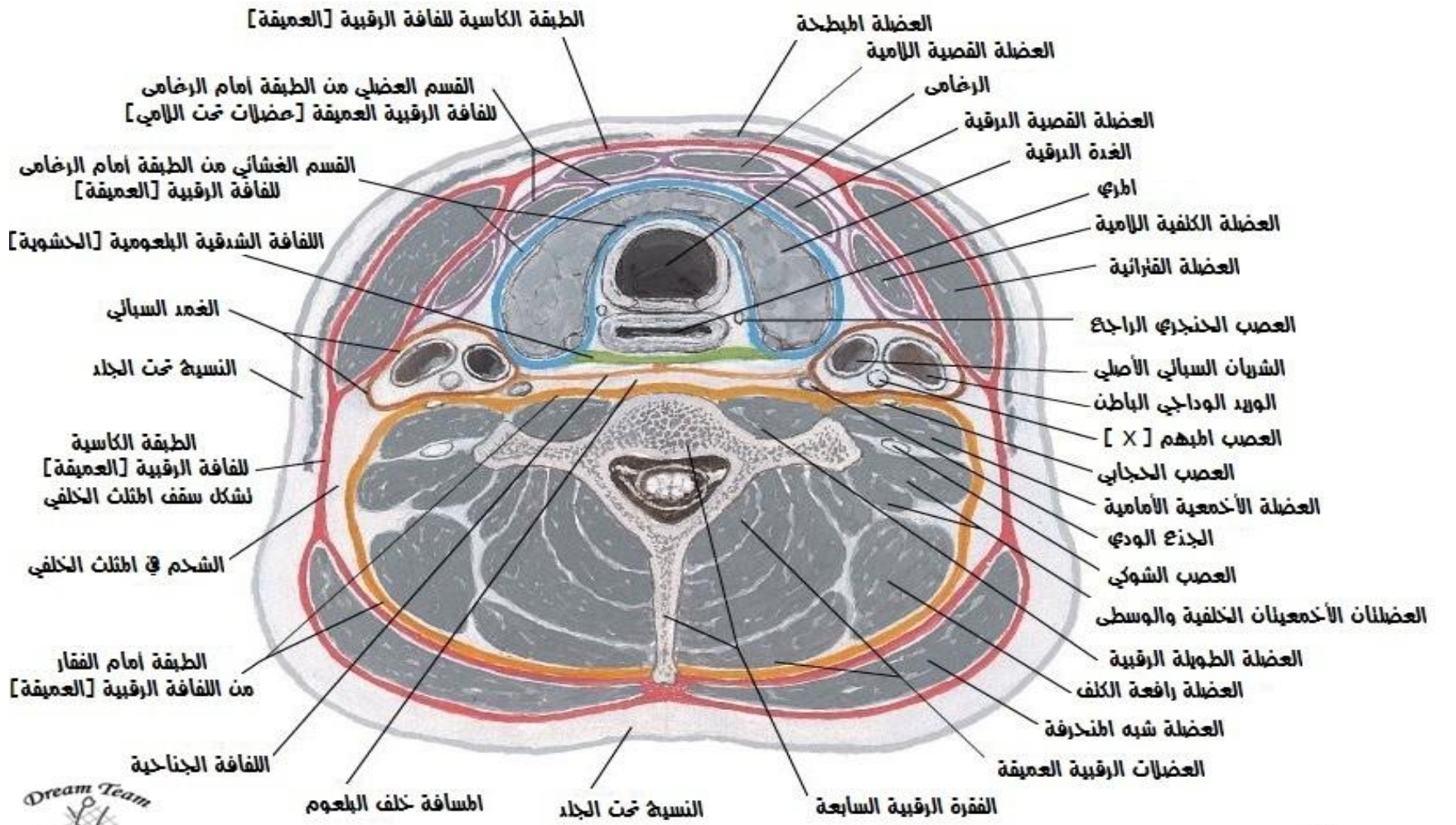




## الشريان السباتي الظاهر وفروعه شكل نمطي

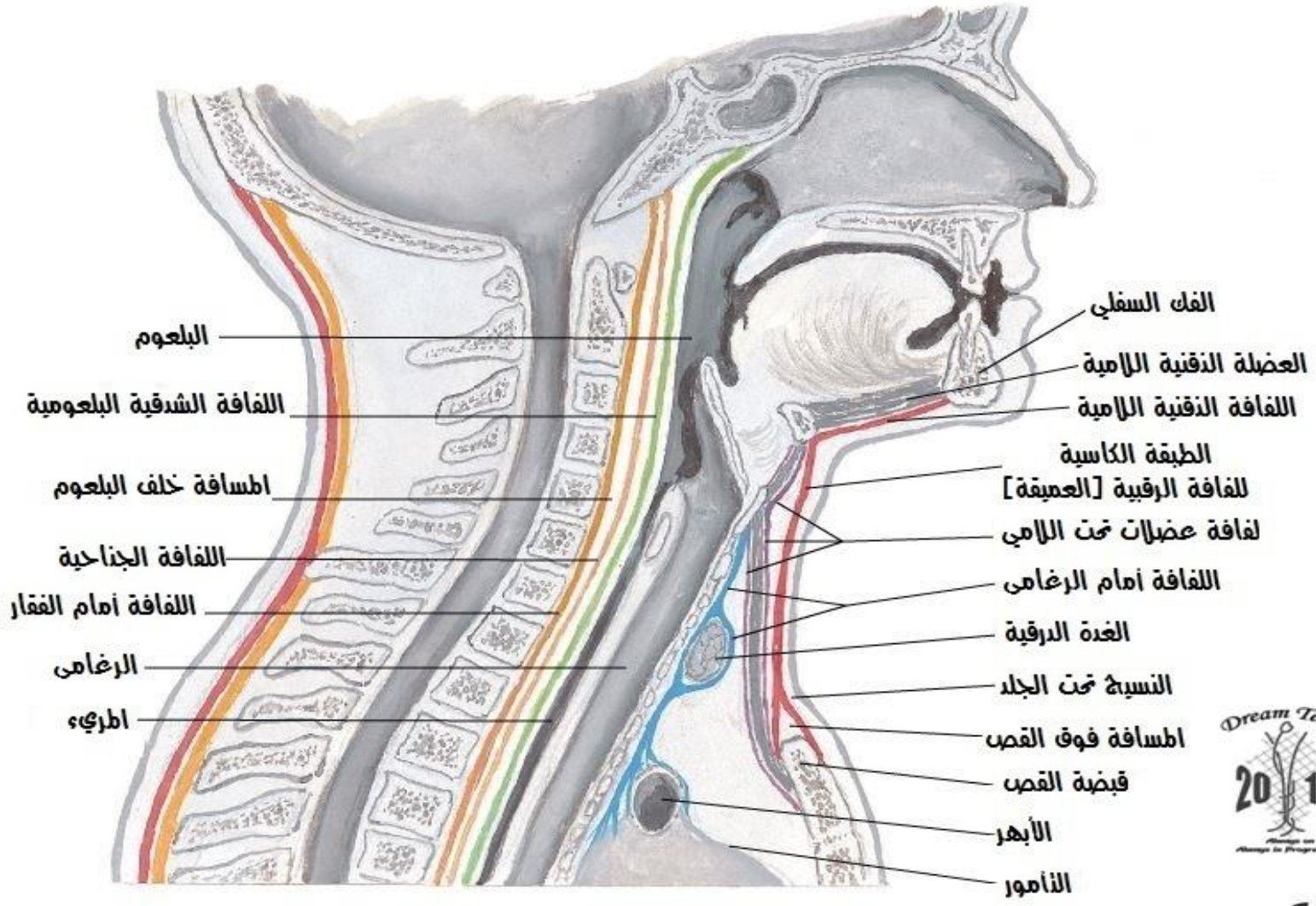


## الطبقات اللفافية للعنق مقطع عرضي





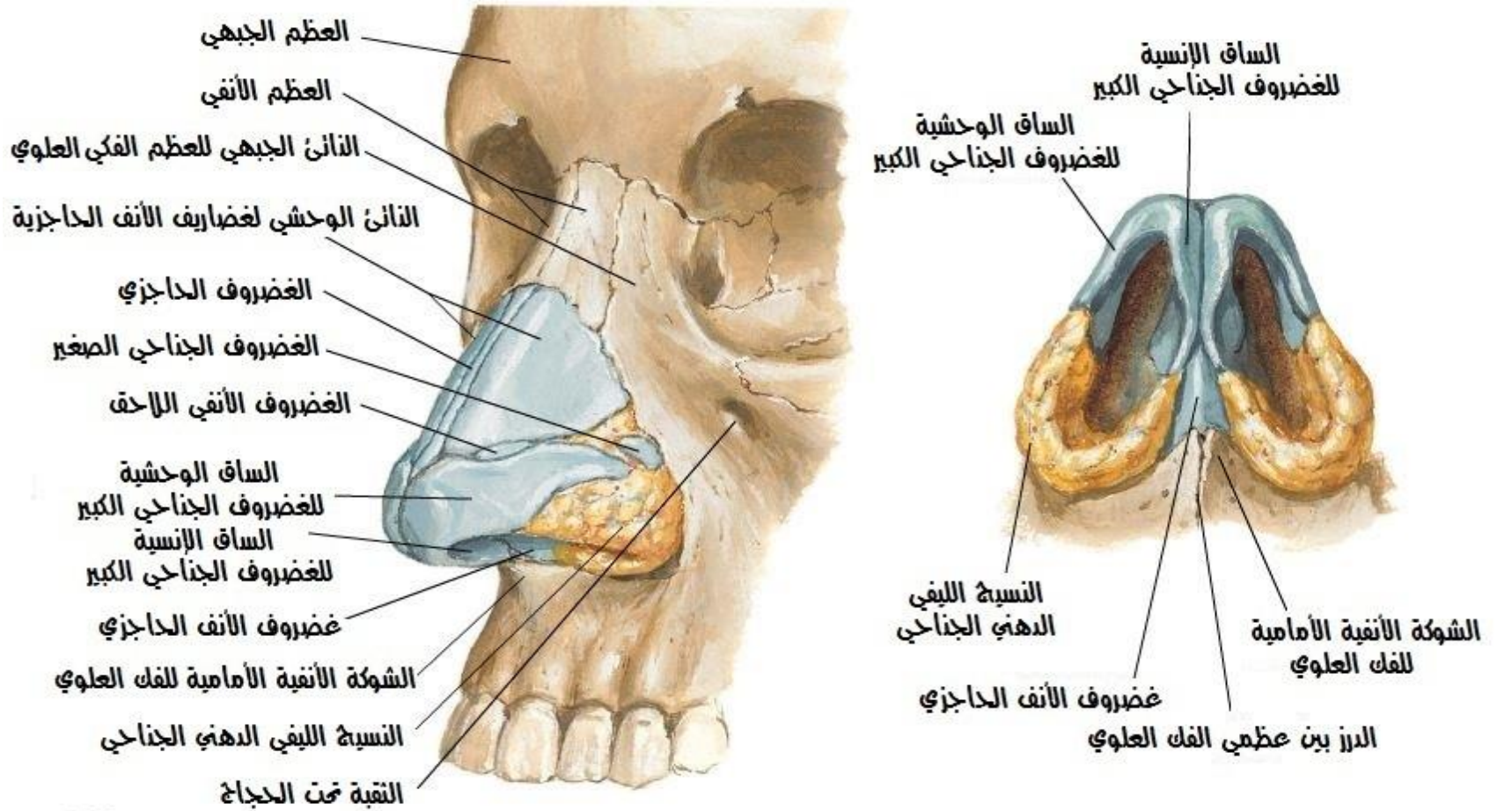
## الطبقات اللافافية للعنق مقطع سهمي



Dream Team  
2016  
Change on the  
Change in Progress

F. Netter  
M.D.  
© 1994

## الأنف [هيكله] منظران إمامي وحشي وسفلي

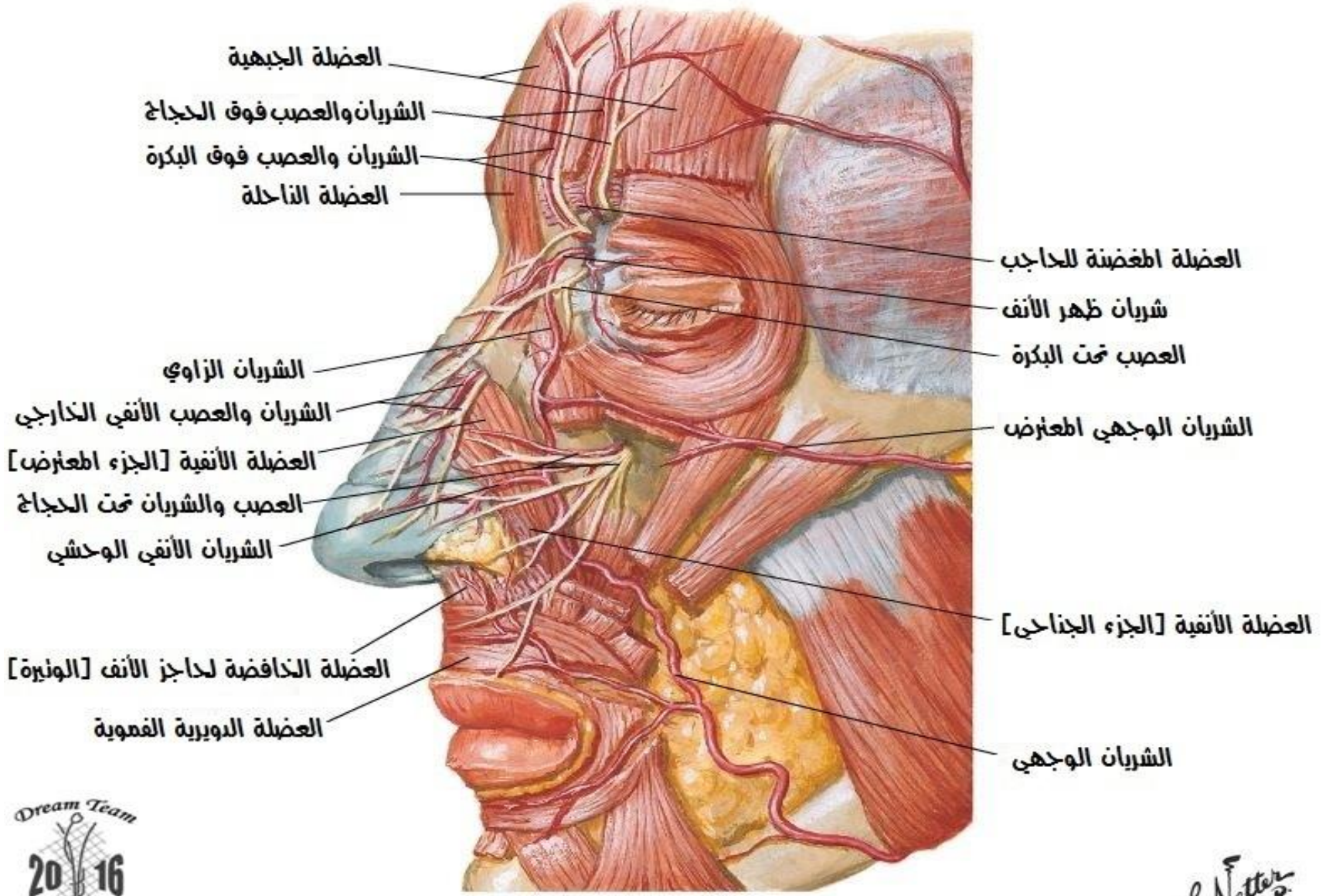


Dream Team  
2016  
Change on the  
Change in Progress

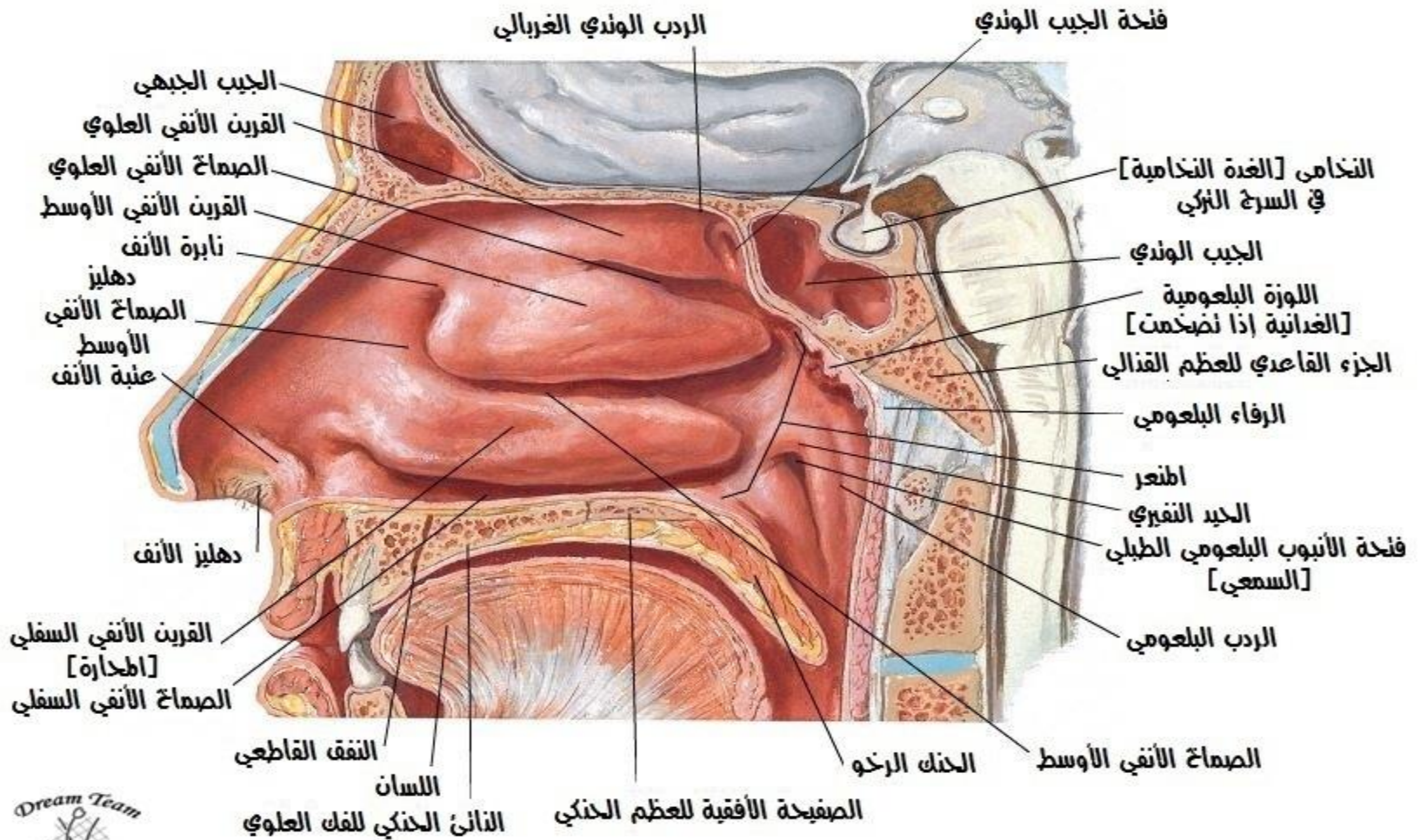
F. Netter  
M.D.  
© 1994



## الأنف [هيكله] في المكان منظر وحشي

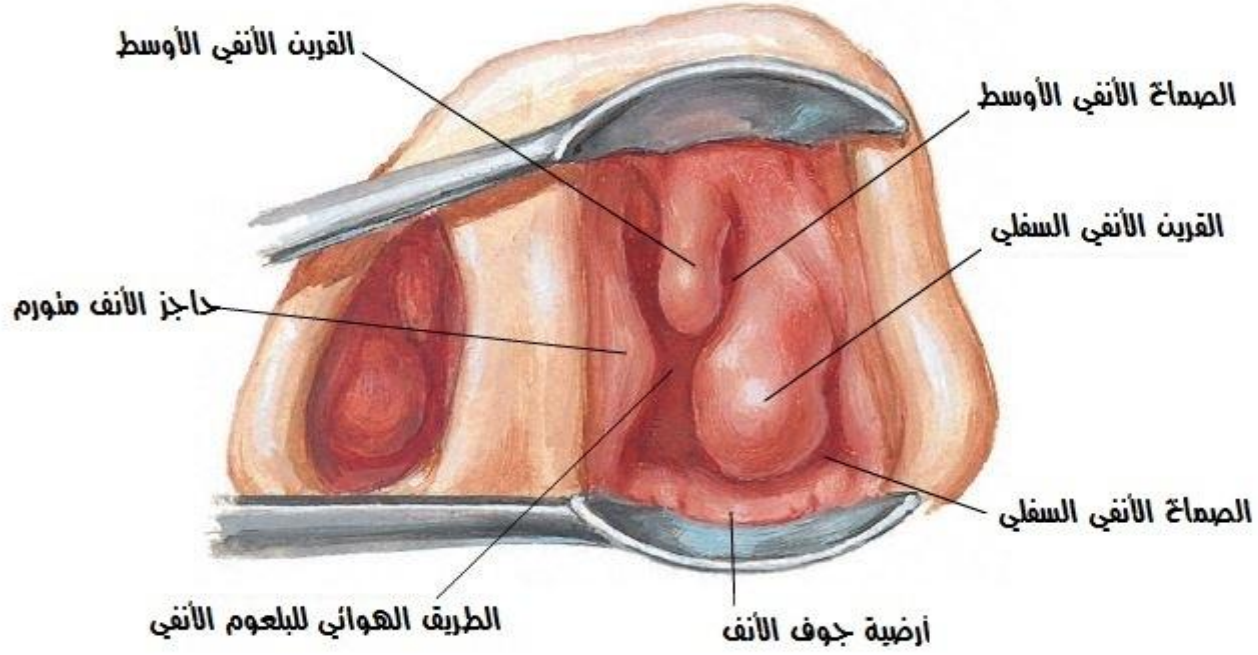


## الجار الوحشي للجوف الأنفي

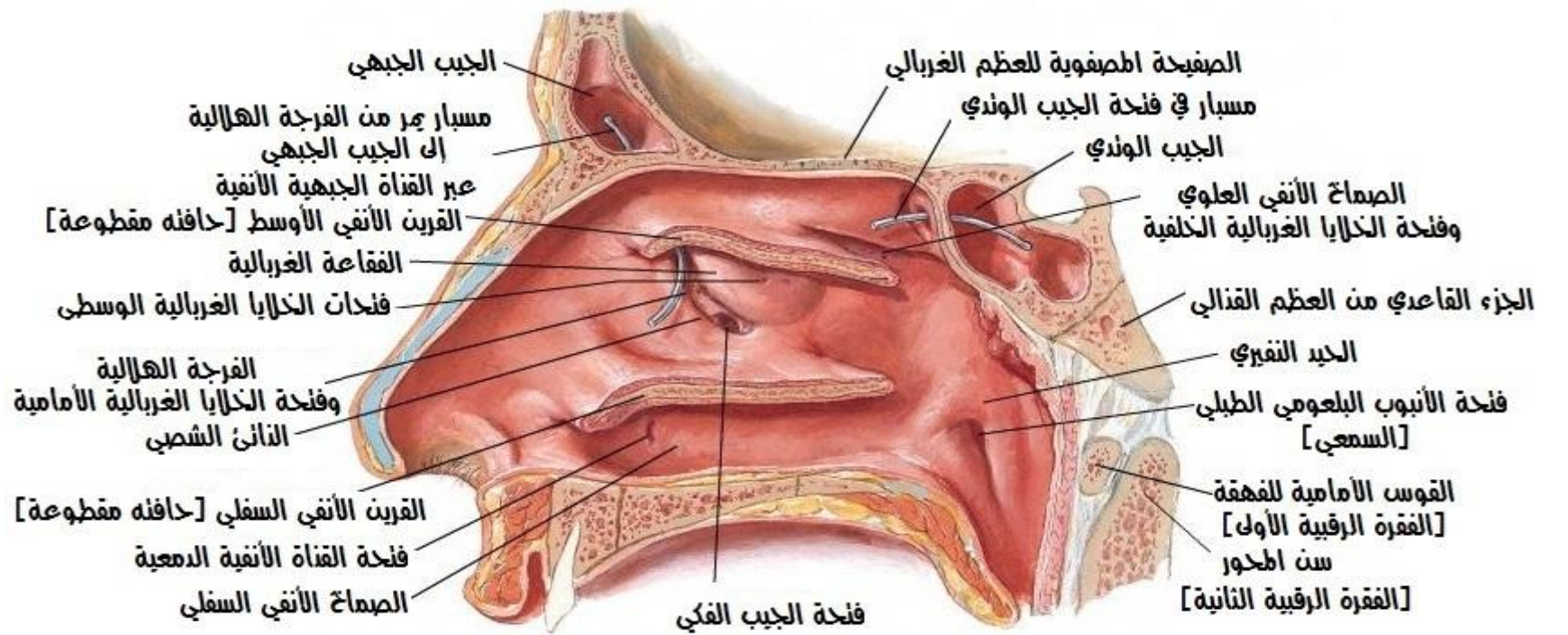




## جوف الأنف منظر نظيري



## الجدار الوحشي لجوف الأنف - ثمت إزالة القرينات الأنفية

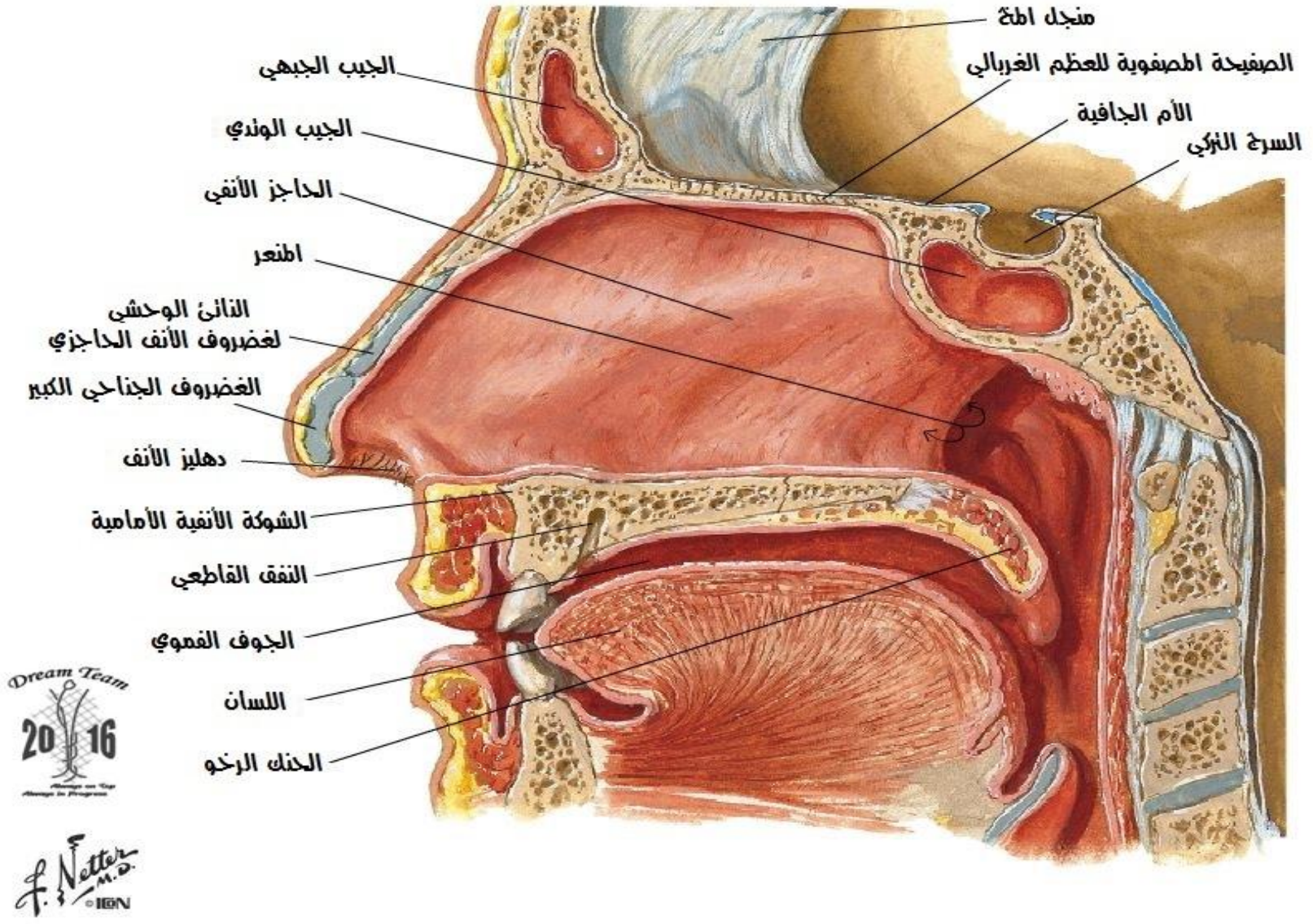
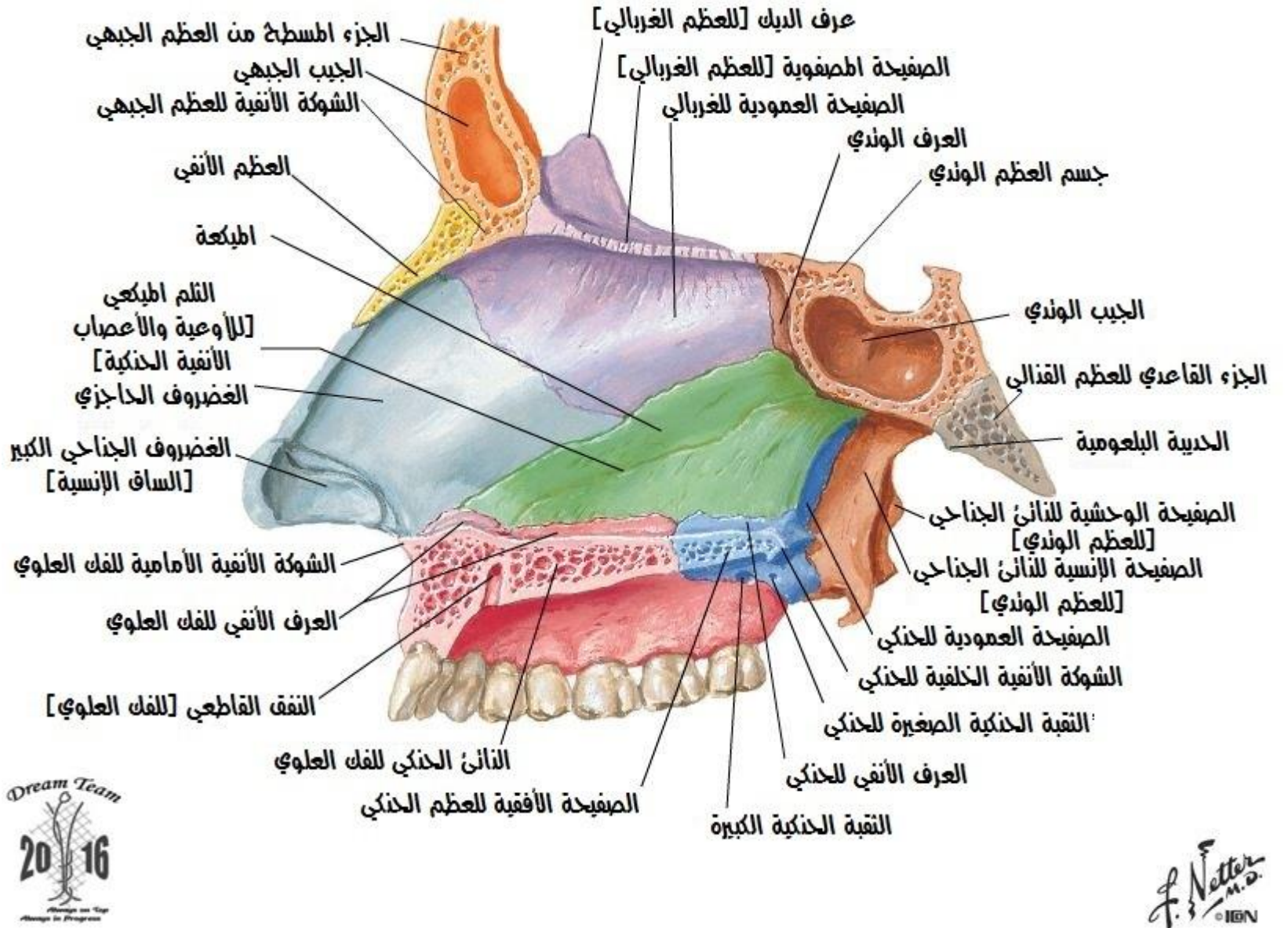








## الجار الانسي للجوف الأنفي [ الحاجر الأنفي ]

الجار الانسي للجوف الأنفي [ الحاجر الأنفي ]  
المظام والفصاري



الأعصاب والشرايين الصدغية العميقة الأمامية  
الأعصاب والشرايين الصدغية العميقة الخلفية  
الشريان والعصب اطماضي

الرباط الوحشي  
للمفصل الصدغي الفكي السفلي  
الشريان السحائي الأوسط  
العصب الأذني الصدغي  
الشريان الفكي العلوي  
الشريان الصدغي السطحي  
الشريان الأذني الخلفي  
العصب الوجهي  
العصب والشريان السنخي السفلي

الرباط الوندي الفكي السفلي  
العصب والشريان الضرسي الأمامي  
[فرع من الشريان السنخي السفلي]  
العضلة ذات البطنين [البطن الخلفي]  
العضلة الإبرية الأمامية  
الشريان السباني الظاهر  
الشريان الوجهي  
الشريان اللساني

الشريان والعضلة الجناحية الوحشية  
الشريان فوق الحجاج  
الشريان فوق البكري  
الشريان العيني  
شريان ظهر الأنف  
الشريان الزاوي  
الشريان تحت الحجاج  
الشريان السنخي العلوي الخلفي  
الشريان السنخي العلوي الأوسط  
الشريان السنخي العلوي الأمامي  
الشريان والعصب الشدقي  
الشريان والعضلة  
الجناحية الإنسية  
الرفاء الجناحي الفكي السفلي  
العصب اللساني  
الشريان الوجهي  
الفرع الذقني  
من الشريان السنخي السفلي  
الشريان تحت الذقني

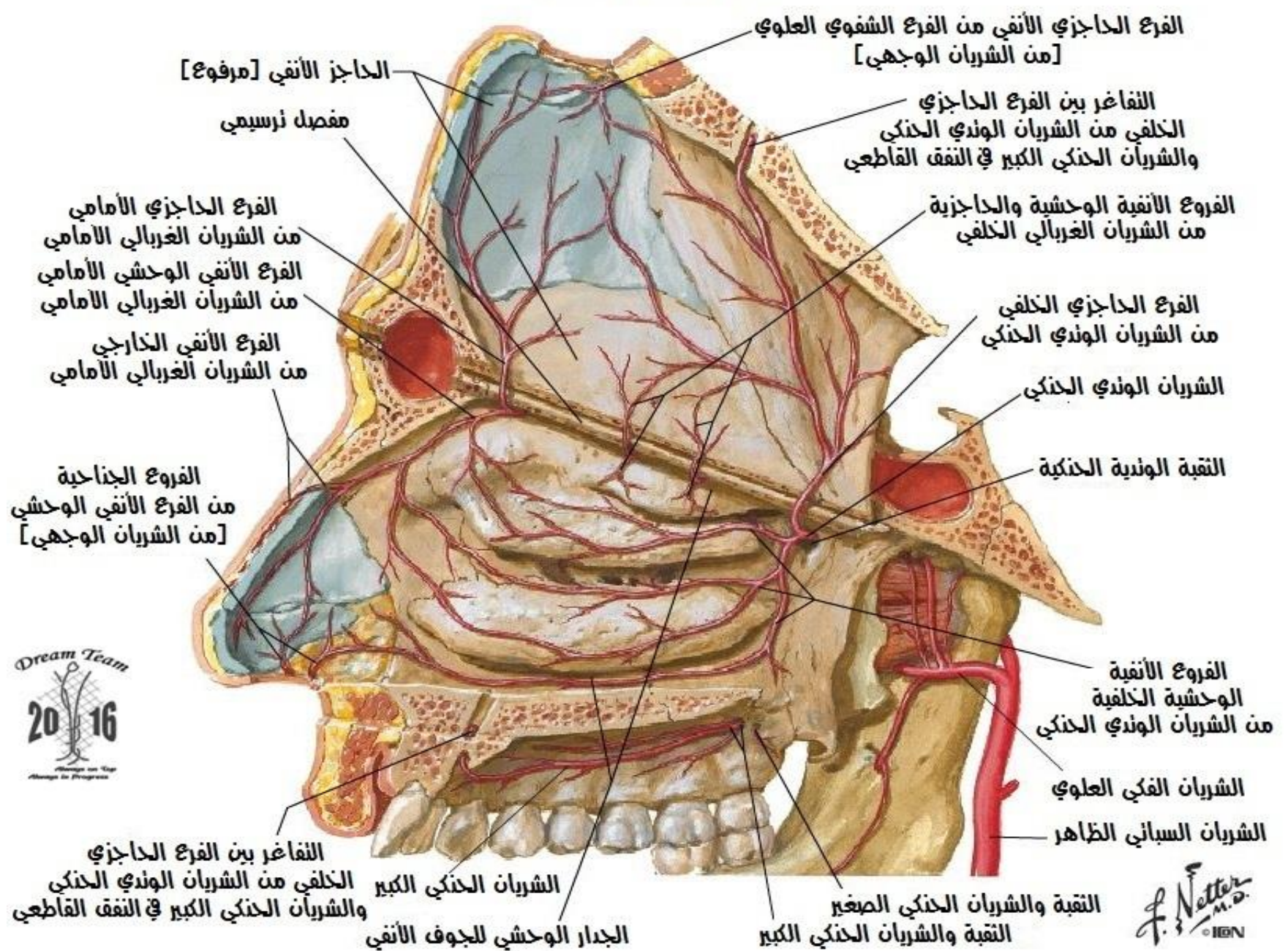


الشريان والعصب الصدغي العميق الأمامي  
الشريان والعصب الصدغي العميق الخلفي  
الشريان السحائي اللاحق  
الشريان السحائي الأوسط  
الشريان الطليقي الأمامي  
الشريان الأذني العميق  
العصب الأذني الصدغي  
الشريان الصدغي السطحي  
الشريان البلعومي الصاعد  
الشريان الحنكي الصاعد  
الفروع اللوزية  
الشريان اللوزي  
الشريان السباتي الظاهر  
الشريان الوجهي  
العضلة معصرة البلعوم العلوية  
العضلة الأبرية اللسانية  
شريان النفق الجناحي  
الشريان البلعومي  
الحفرة الوندية الحنكية  
الشريان الهندي الحنكي  
الفروع الأتفي الوحشي الخلفي  
الشريان تحت الحجاج  
الشريان السنخي العلوي الخلفي  
الشريان الهندي الحنكي  
الفروع الحاجزية الخلفية  
الشريان الحنكي النازل  
في الحفرة  
الجناحية الحنكية  
الشريان الشدقي  
النفاجر في النفق القاطعي  
الشرايين الحنكية الكبيرة اليمنى واليسرى  
الشرايين الحنكية الصغيرة اليمنى واليسرى  
الشرايين الحنكية  
الشريان الماضي  
الشريان السنخي السفلي

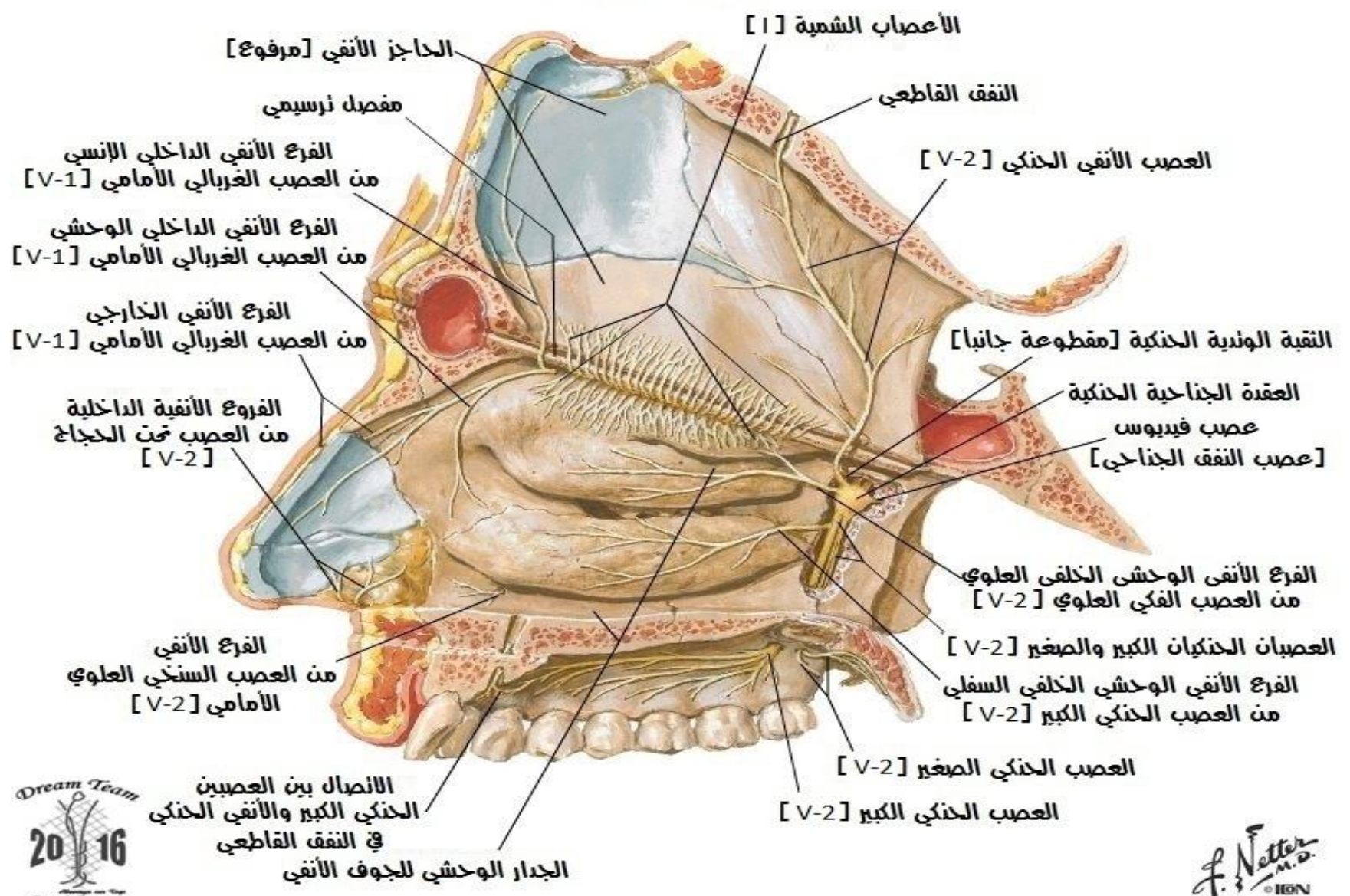




**شرايين الجوف الأنفي  
نرفع الحاجز الأنفي**

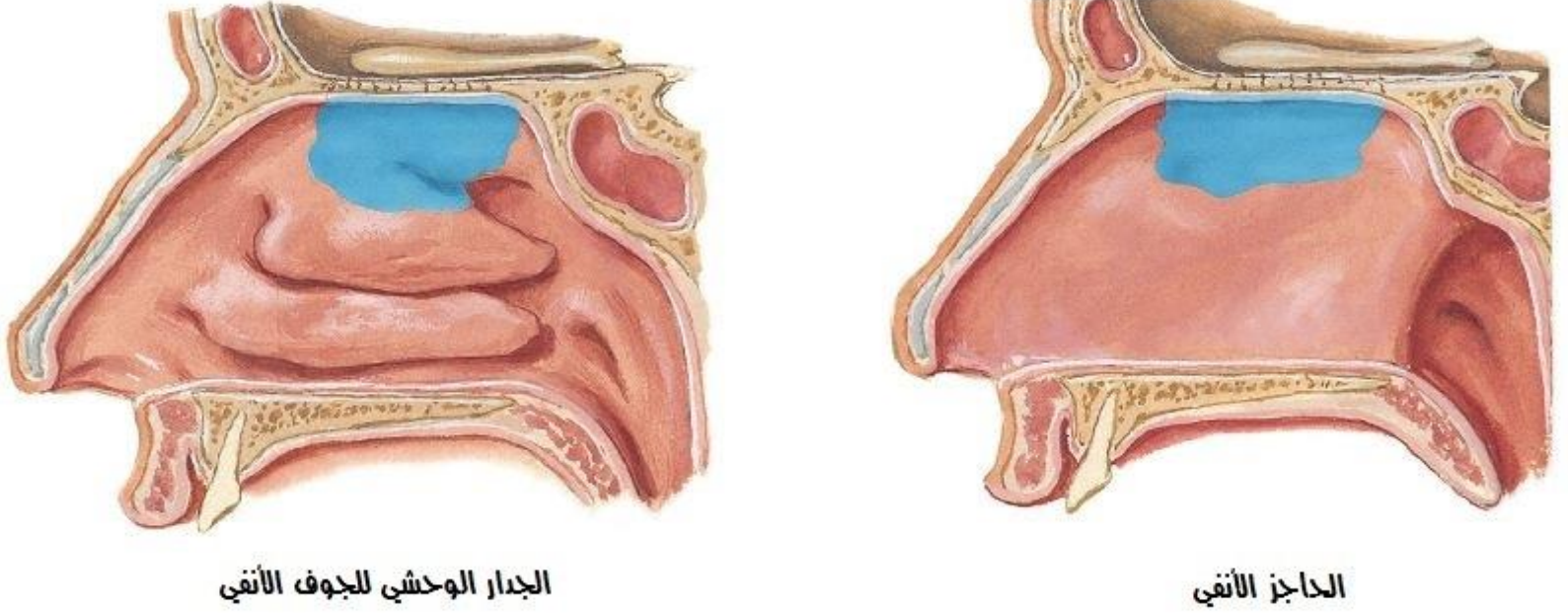


**اعصاب الجوف الأنفي  
في رفع الحاجز الأنفي**





## اعصاب الجوف الأنفي توزيع المخاطية الشمية



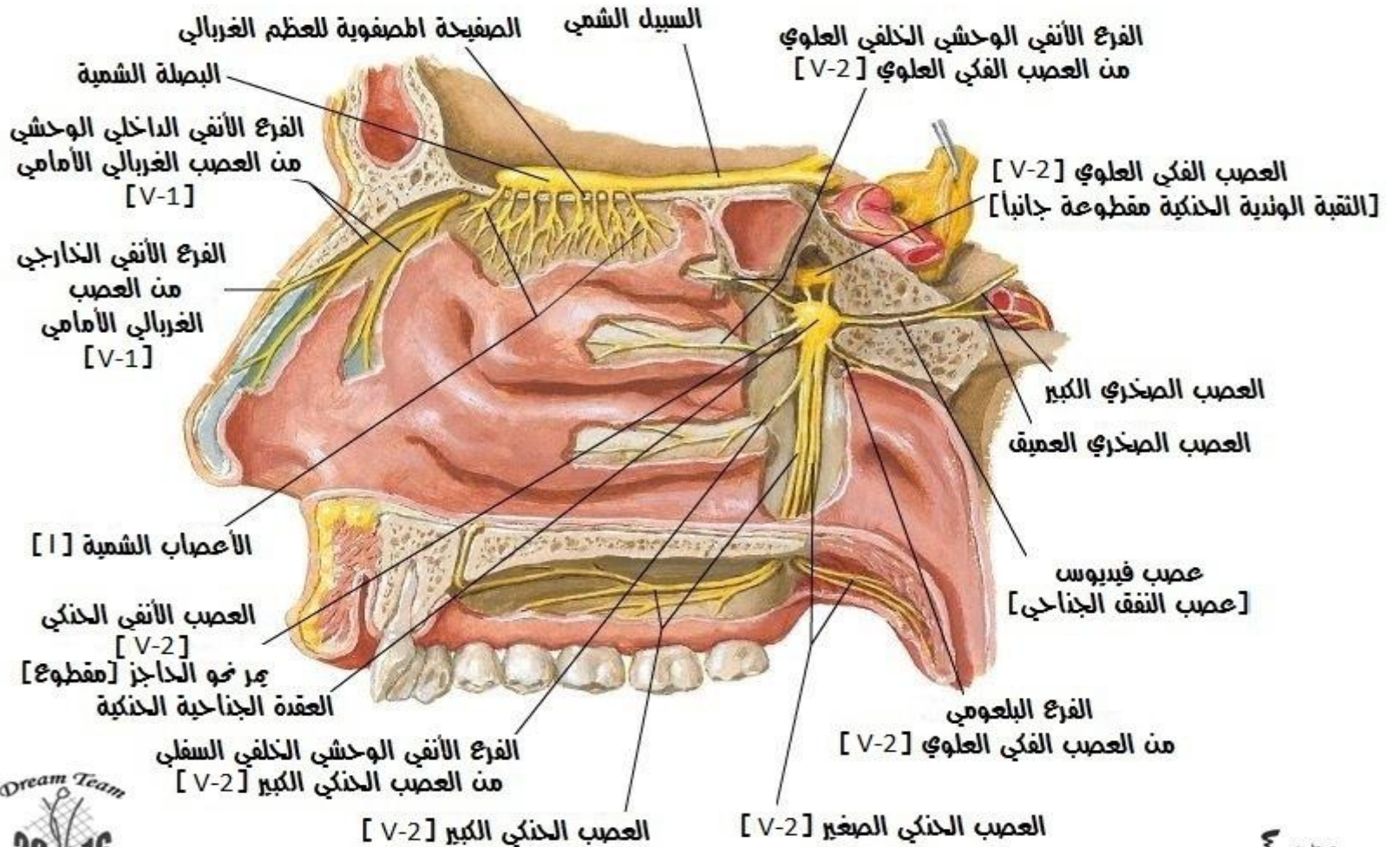
الجدار الوحشي للجوف الأنفي

الداخل الأنفي

ملاحظة : توزيع المخاطية الشمية مظلّل باللون الأزرق

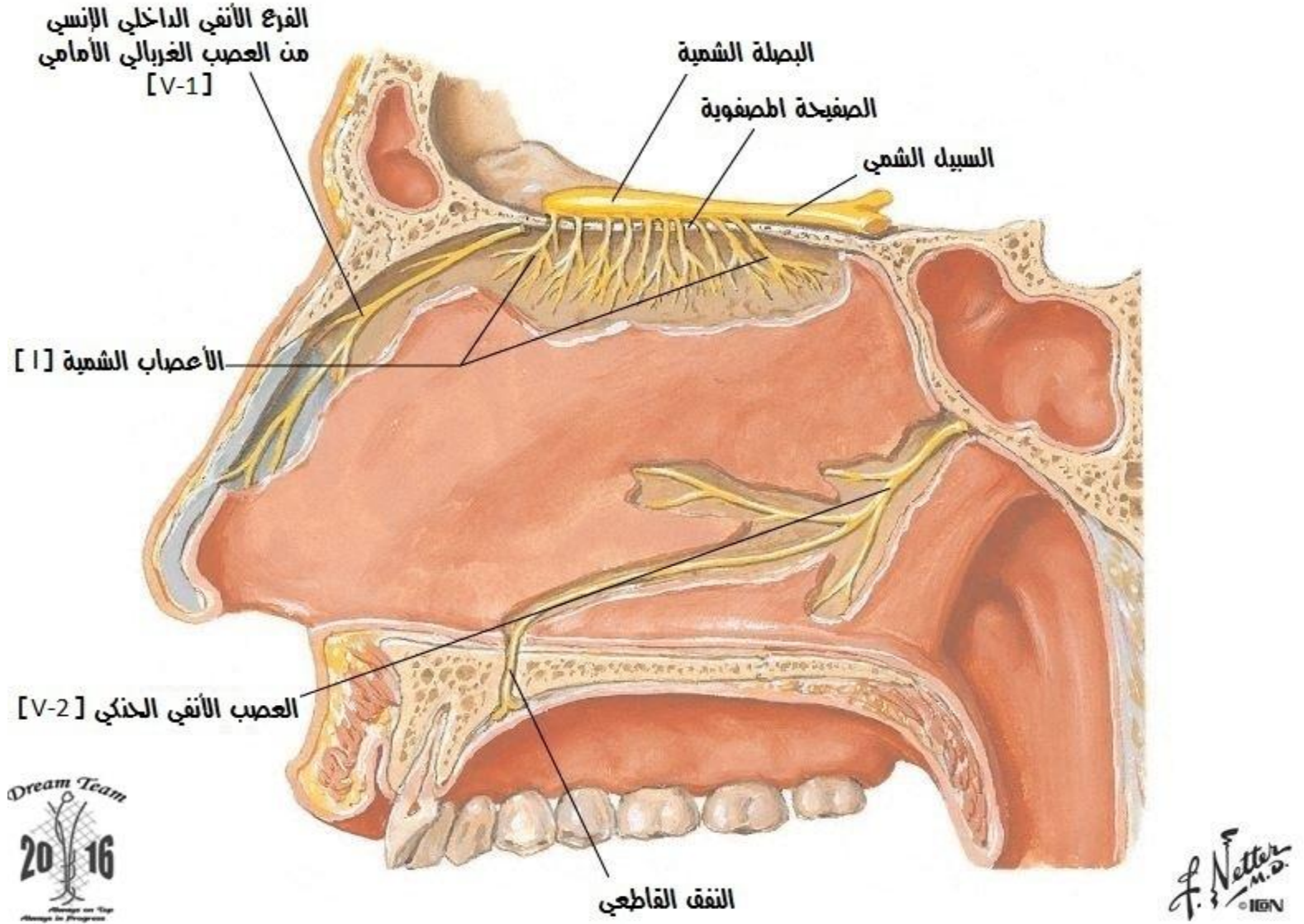


## اعصاب الجوف الأنفي الجدار الوحشي للجوف الأنفي

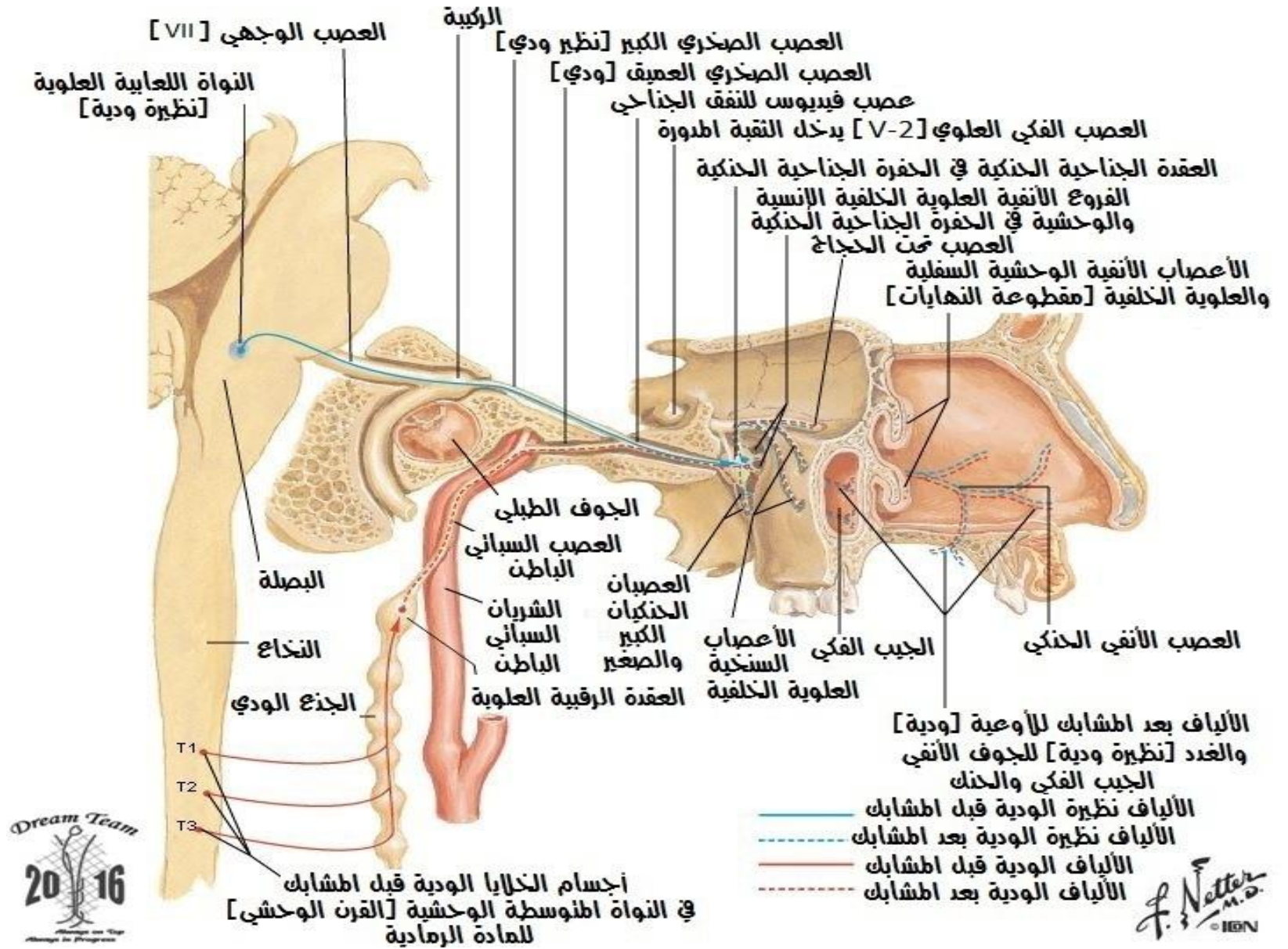




## اعصاب الجوف الأنفي الحاجز الأنفي



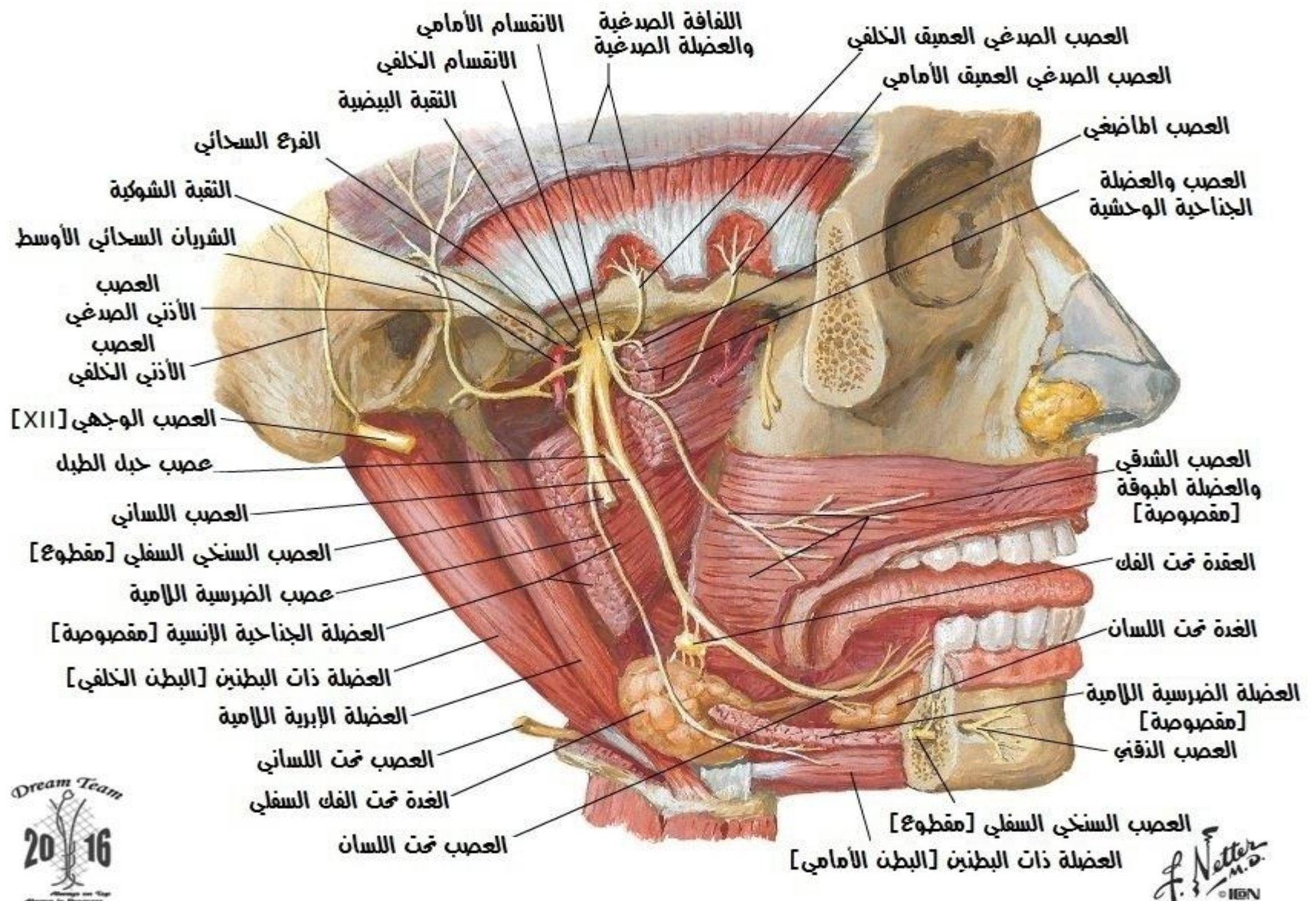
## التعصيب الذاتي للجوف الأنفي





العصب الغربالي الأمامي  
العصب فوق الجحاج  
العصب فوق البكري  
الغدة الدمعية  
العصب تحت البكري  
[فرع من العصب الأنفي الهدبي]  
الفرع الجذلي للعصب الدمعي  
العصب الوجني الصدغي  
العصب الوجني الوجهي  
الفرع الأنفي الخارجي  
من العصب الغربالي الأمامي  
العصب تحت الجحاج  
العصب السنخي  
العلوي الأمامي  
الفرع الأنفي  
الغشاء المخاطي للجيب الفكي  
الفروع السنية واللثوية  
الضفيرة السنية العلوية  
العصب تحت الجحاج  
يدخل النفق تحت الجحاج  
العصب السنخي العلوي الأوسط  
العصب السنخي العلوي الخلفي  
العصب الغربالي الخلفي  
فرع انصالي  
الأعصاب الهدبية الطويلة والقصيرة  
العقدة الهدبية  
العصب الدمعي  
العصب الأنفي الهدبي  
العصب الجبهي  
العصب الخيمي  
العصب العين [V-1]  
عقدة العصب مثلث النوائم [الهادلي]  
العصب  
مثلث النوائم [V]  
فرع سحائي  
الثقبية اطبورة  
الثقبية البيضية  
العصب الفكي السفلي [V-3]  
العصب الفكي العلوي [V-2]  
العصب الوجني  
عصب فيديوس  
[عصب النفق الجحاجي]  
العقدة الجحاجية الحنكية  
العصبان الحنكيان الكبير والصغير  
الفروع العقدية للعقدة الجحاجية الحنكية

## منظر وحشي





الركيبة

الجوف الطبلي

الجذر المحرك

الجذر الحسي

عقدة العصب مثلث النوائم [الهالي]

العصب العيني [V-1]

العصب الفكي العلوي [V-2]

العصب الفكي السفلي [V-3]

الانقسام الأمامي

العضلة والعصب مؤنرا شراع الحنك

العقدة الأذنية

عصب حبل الطيد

العصب الوجهي [VII]

العصب الأذني الصدغي

الشريان الفكي العلوي

العضلة والعصب مؤنرا غشاء الطيد

العصب الصخري الصغير

العصب الضرسي اللامي

العصب السنخي السفلي

يدخل ثقبه الفكي السفلي

العصب الجناحي

العضلة الجناحية الإنسية [مقصوصة]

العصب الجناحي الإنسي

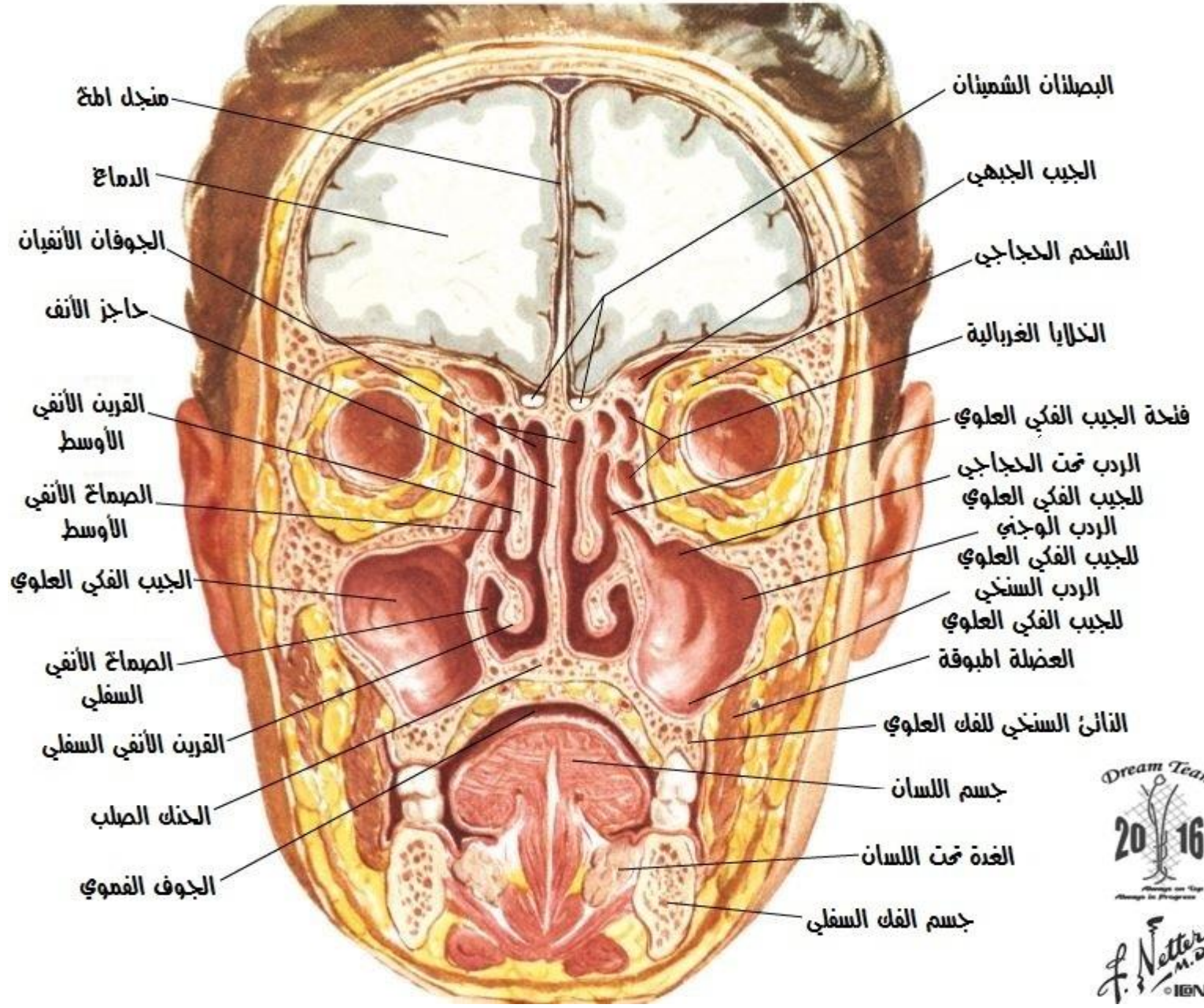
Dream Team

2016

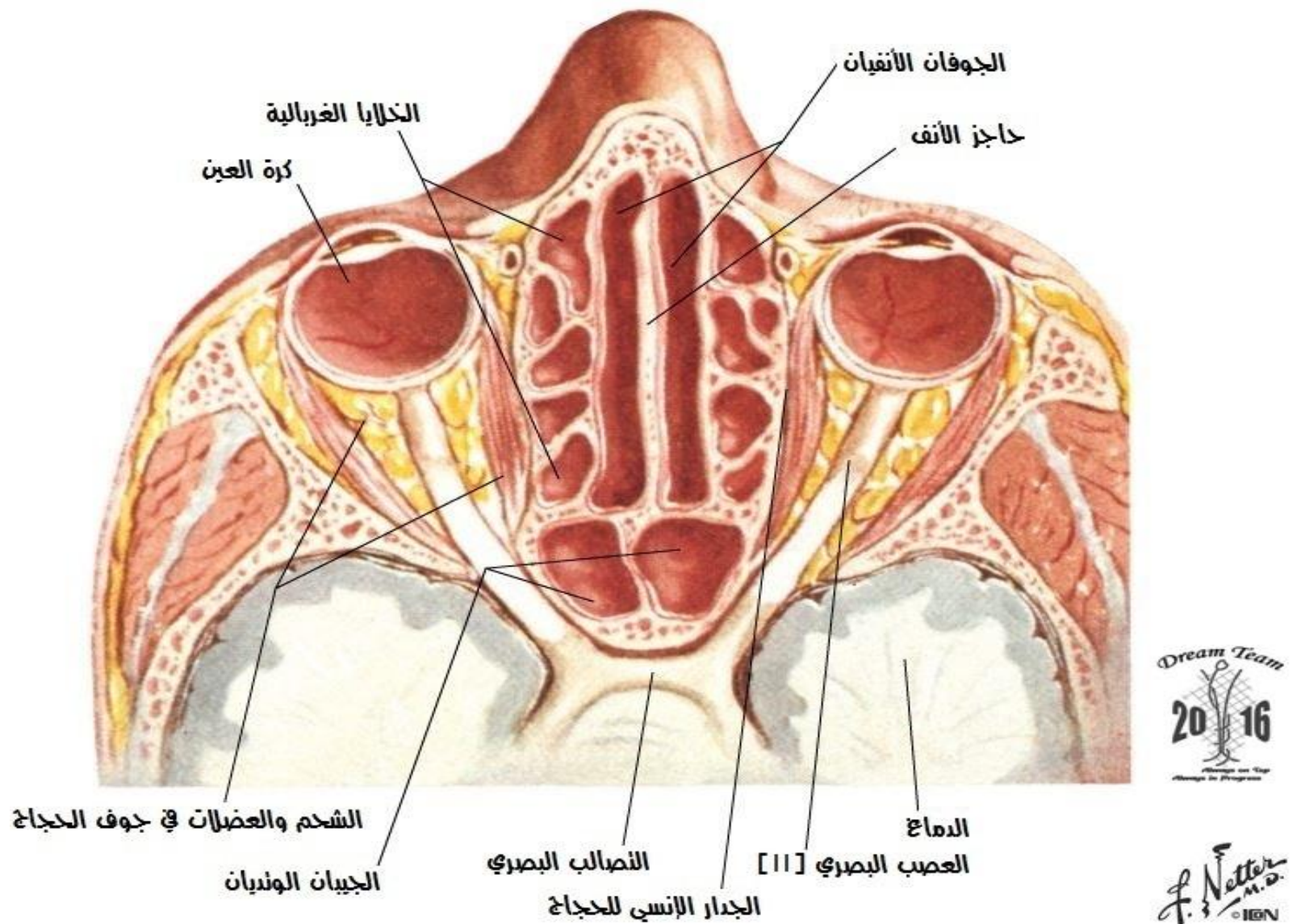
العَضْرُوفُ الجَنَاحِي الكَبِيرُ  
دهليز الأنف  
غضروف الأنف الداخلي  
الوريد الوجهي  
الجيب الفكي العلوي  
العضلة اطامضة  
الذائى اطنقاري للفك السفلي  
العضلة الجناحية الوحشية  
غضروف الأنبوب السمعي  
عنق الفك السفلي  
الغدة النكفية  
الوريد خلف الفك السفلي  
العصب البلعومي اللساني  
الذائى الإبري  
الغضروف الأذني  
الخلايا الهوائية الخشائية  
العصب الوجهي  
العصب تحت اللساني  
العصب اللاحق  
الغضروف الجناحي الكبير  
العضلة  
القرين الأنفي السفلي  
الشريان الوجهي  
العظم الفكي العلوي  
العظم الوندي  
العضلة الجناحية الإنسية  
الصفيحة الجناحية الوحشية  
العضلة رافعة شراع الحنك  
الربد البلعومي  
العضلة الطويلة الرأسية  
العضلة اطنقيمة الرأسية الأمامية  
الشريان الصدغي السطحي  
الجزع الودي  
العضلة الإبرية اللسانية  
العضلة الإبرية اللامية  
البصلة  
الشريان السباتي الباطن  
العصب اطبيهم  
العصب تحت اللساني  
العصب اللاحق  
Dream Team  
20 16  
C. Machado  
M.D.



## الجيوب جانب الأنف مقطع إكليلي

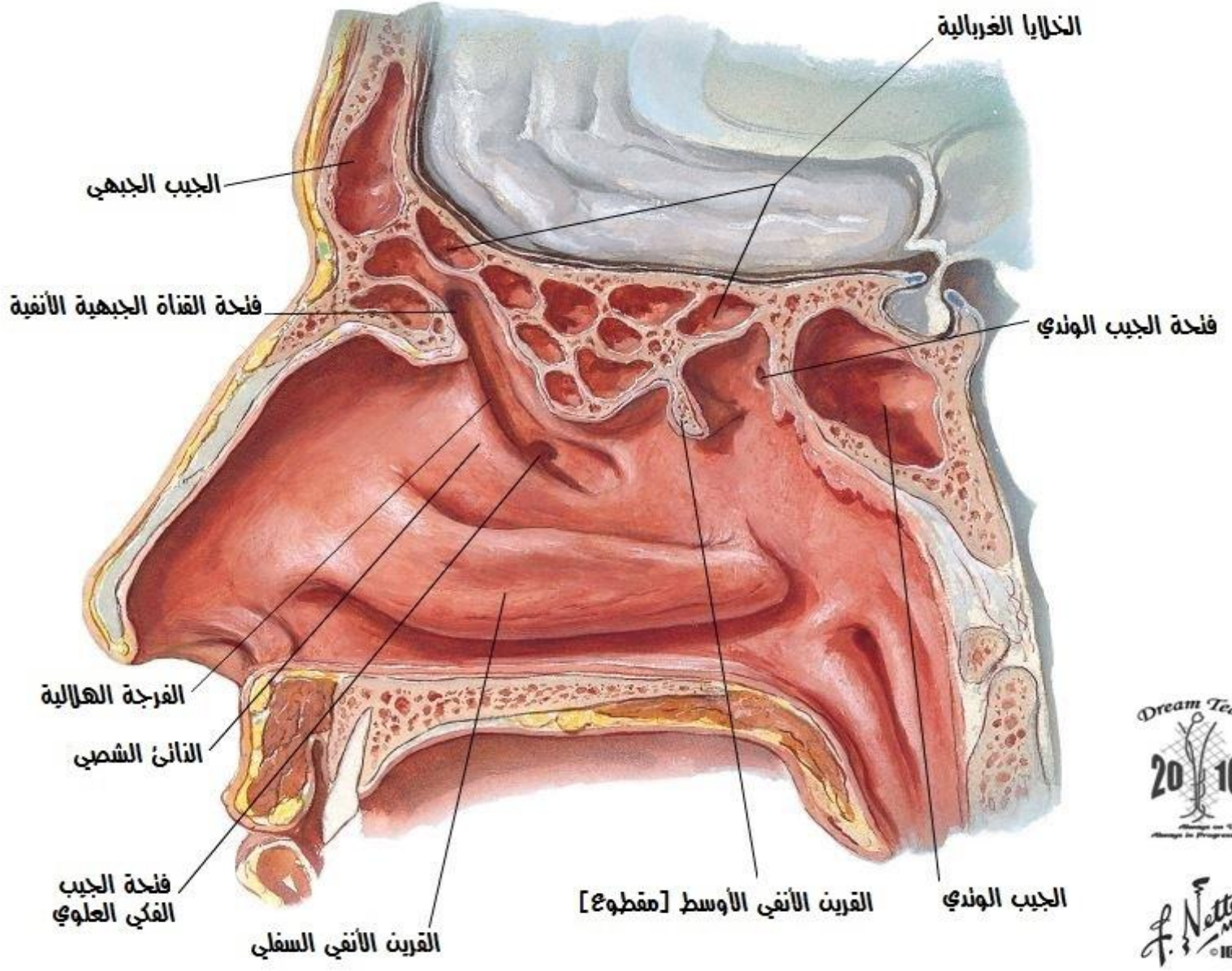


## الجيوب جانب الأنف مقطع أفقي

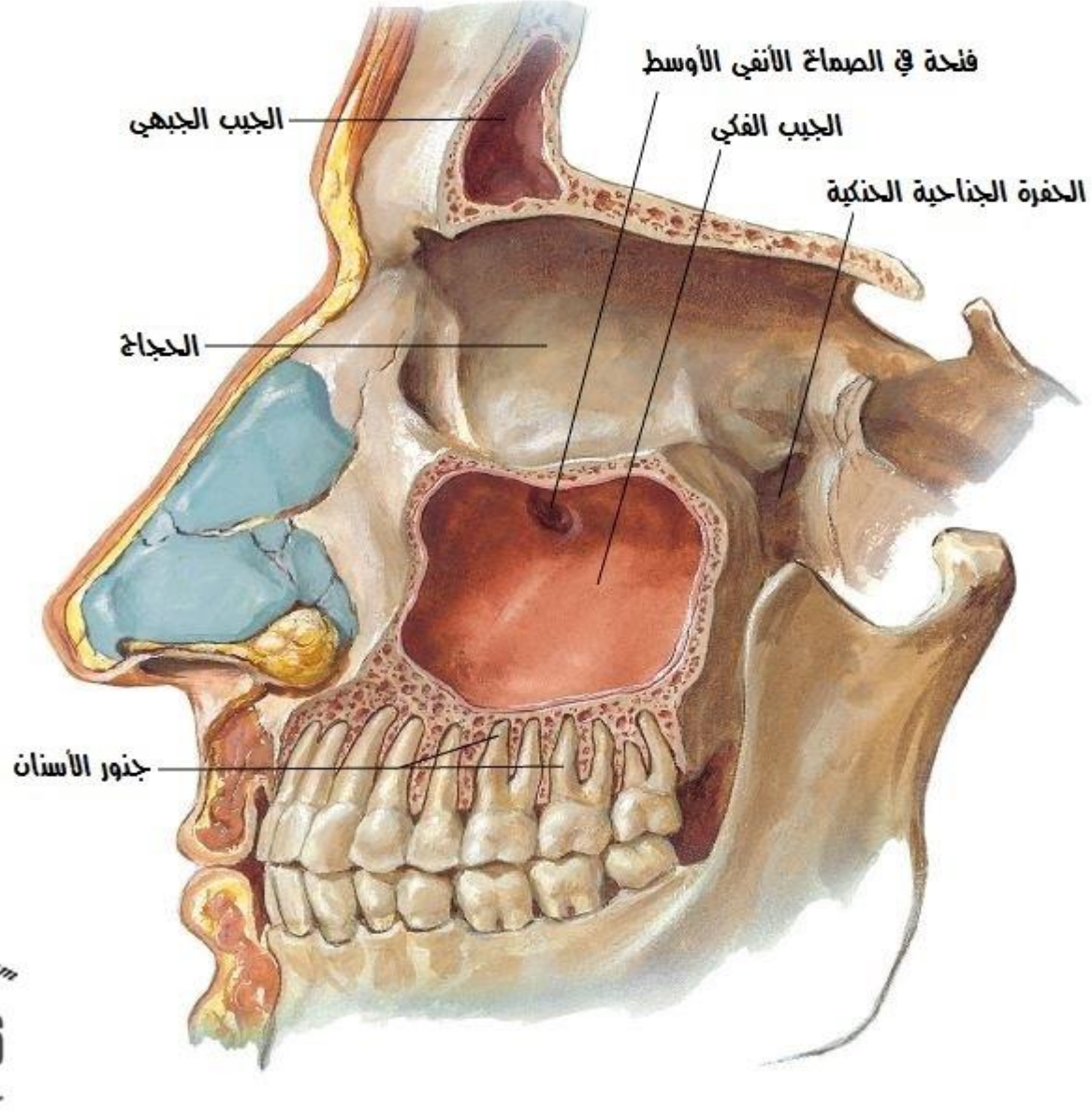




## الجيوب جانب الأنف مقطع سهمي

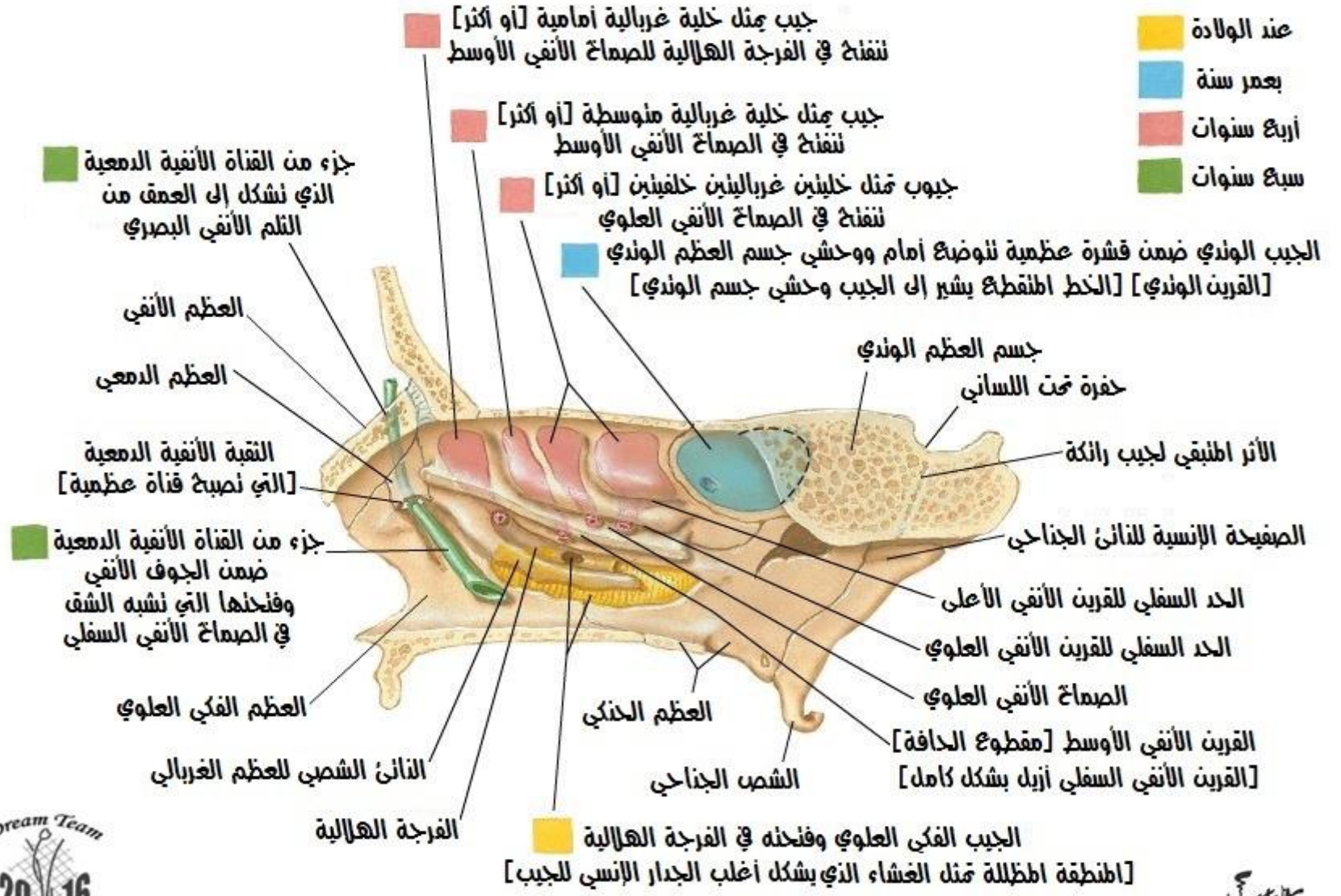


## الجيوب جانب الأنف نشر وحشي

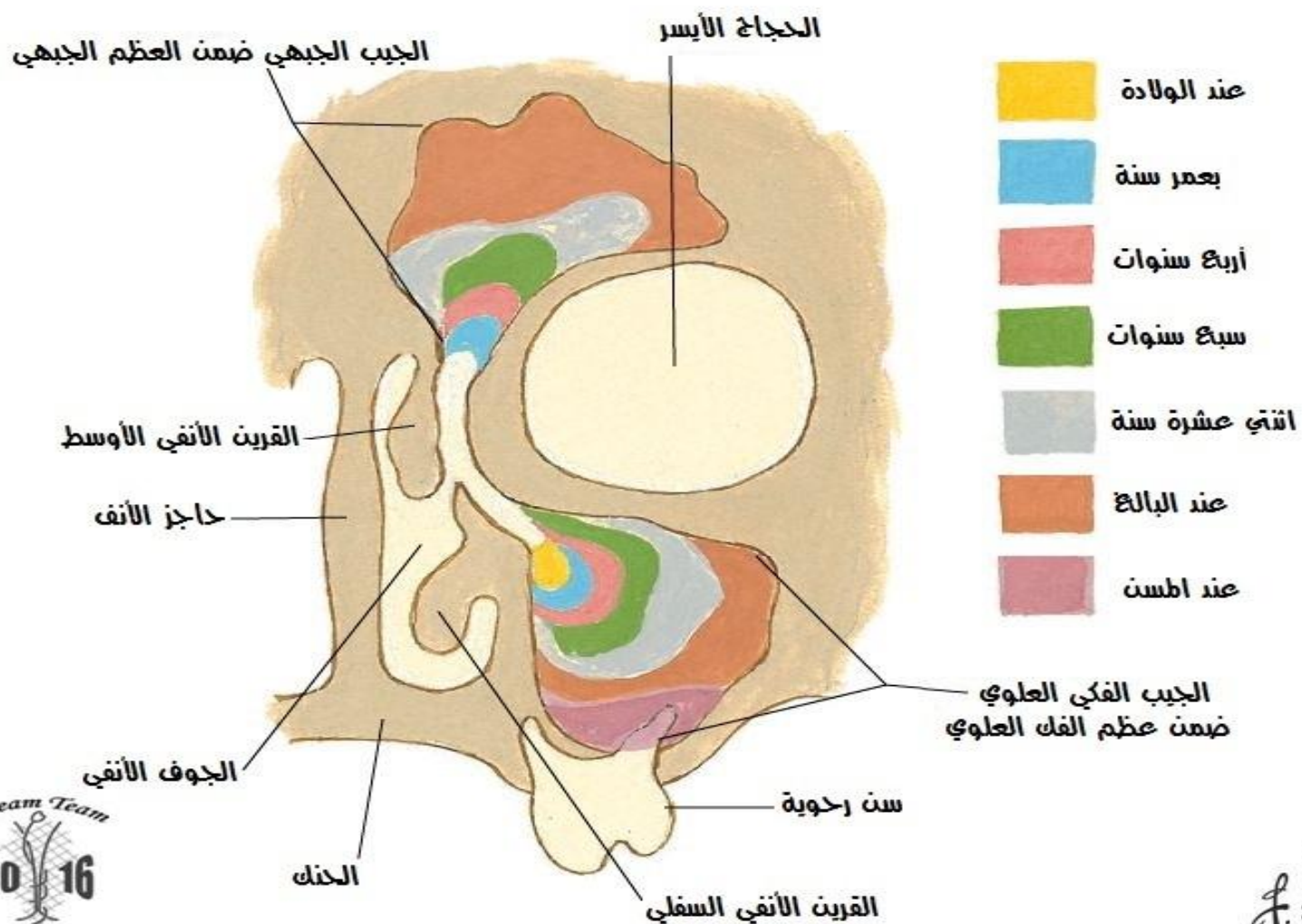




## الجيوب جانب الأنف عند الوليد

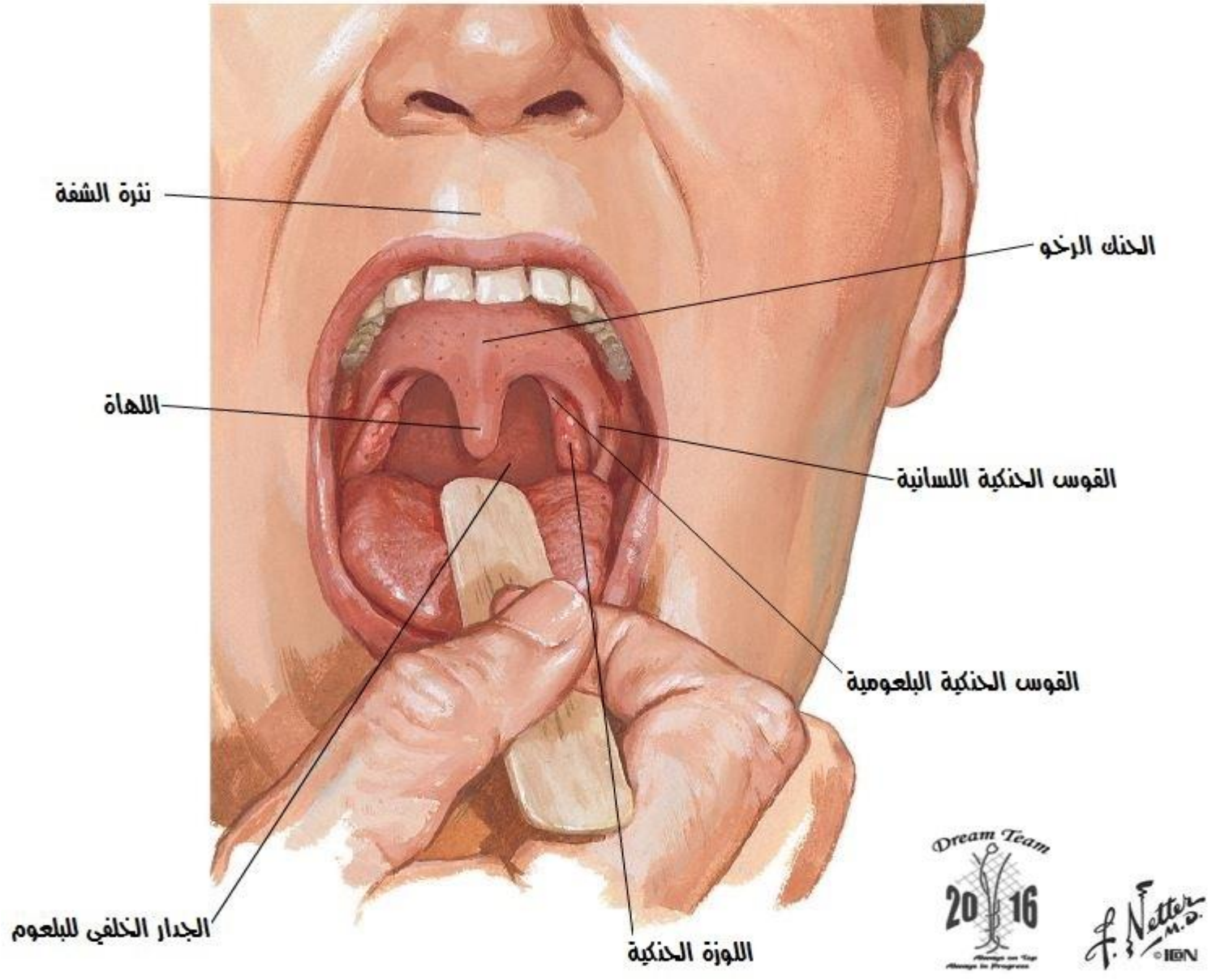


## الجيوب جانب الأنف النمو خلال الحياة

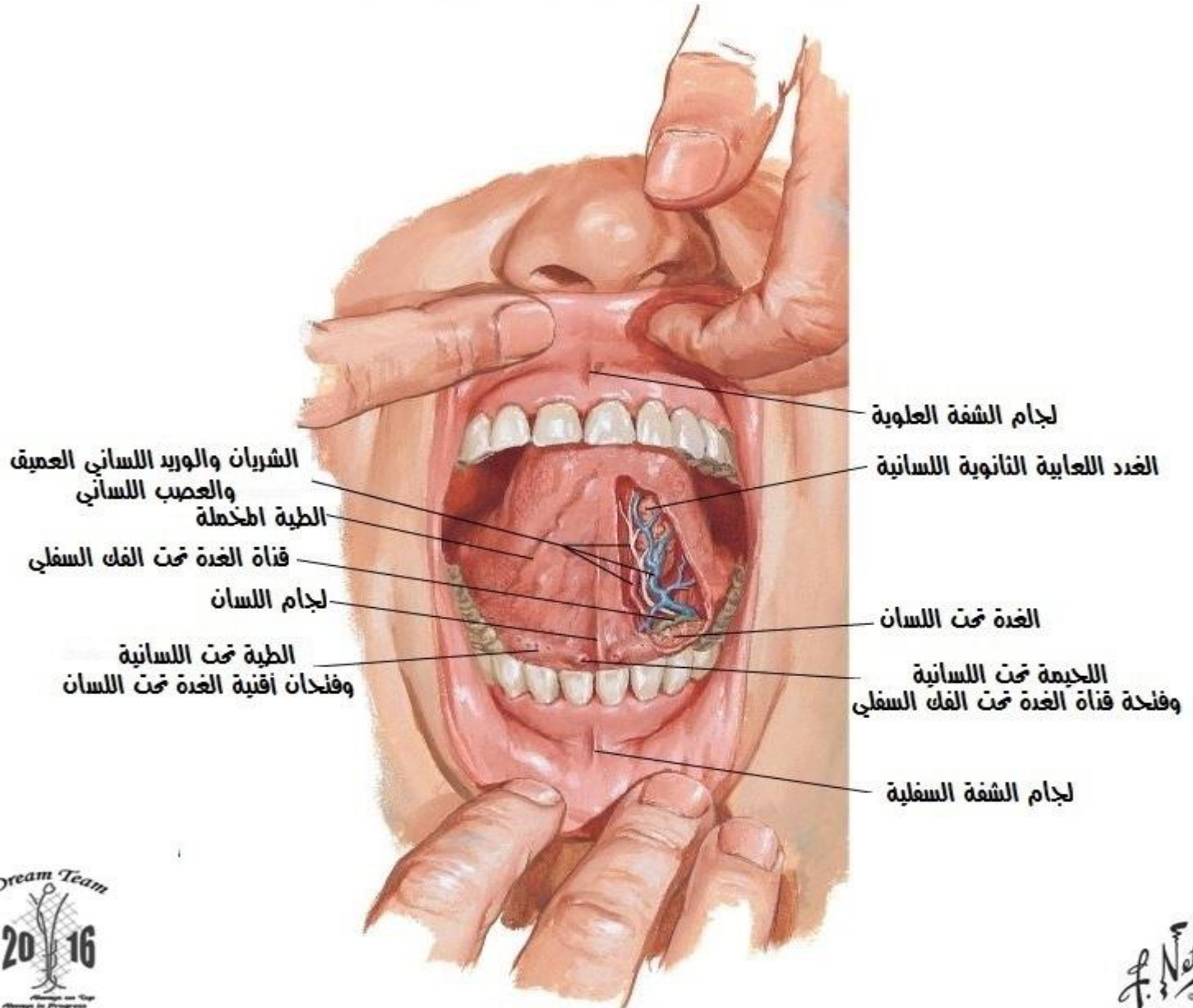




## نامل جوف الفم ظهر اللسان والحنك

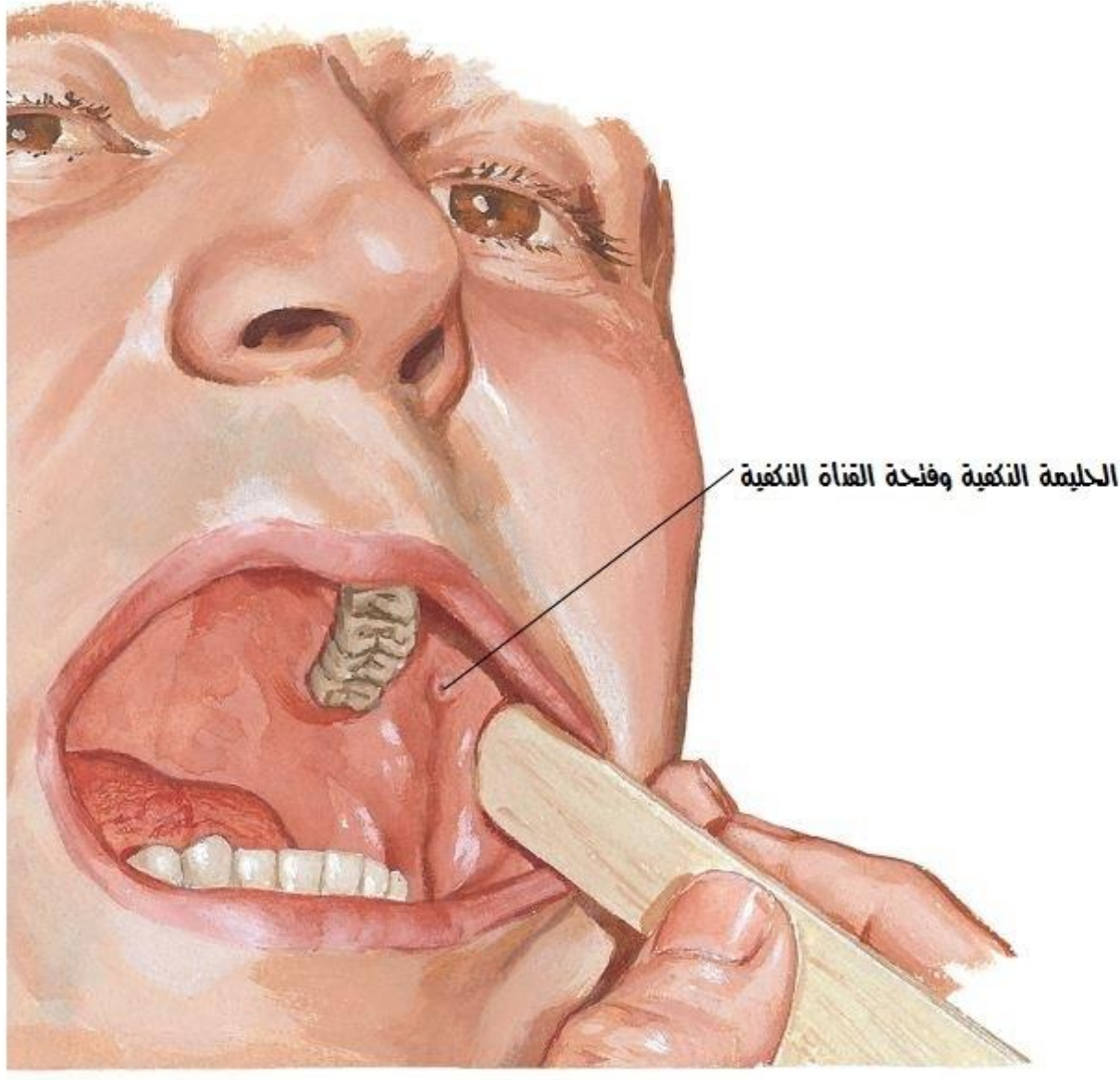


## نامل جوف الفم المنطقة تحت اللسان - الدهليز الأمامي

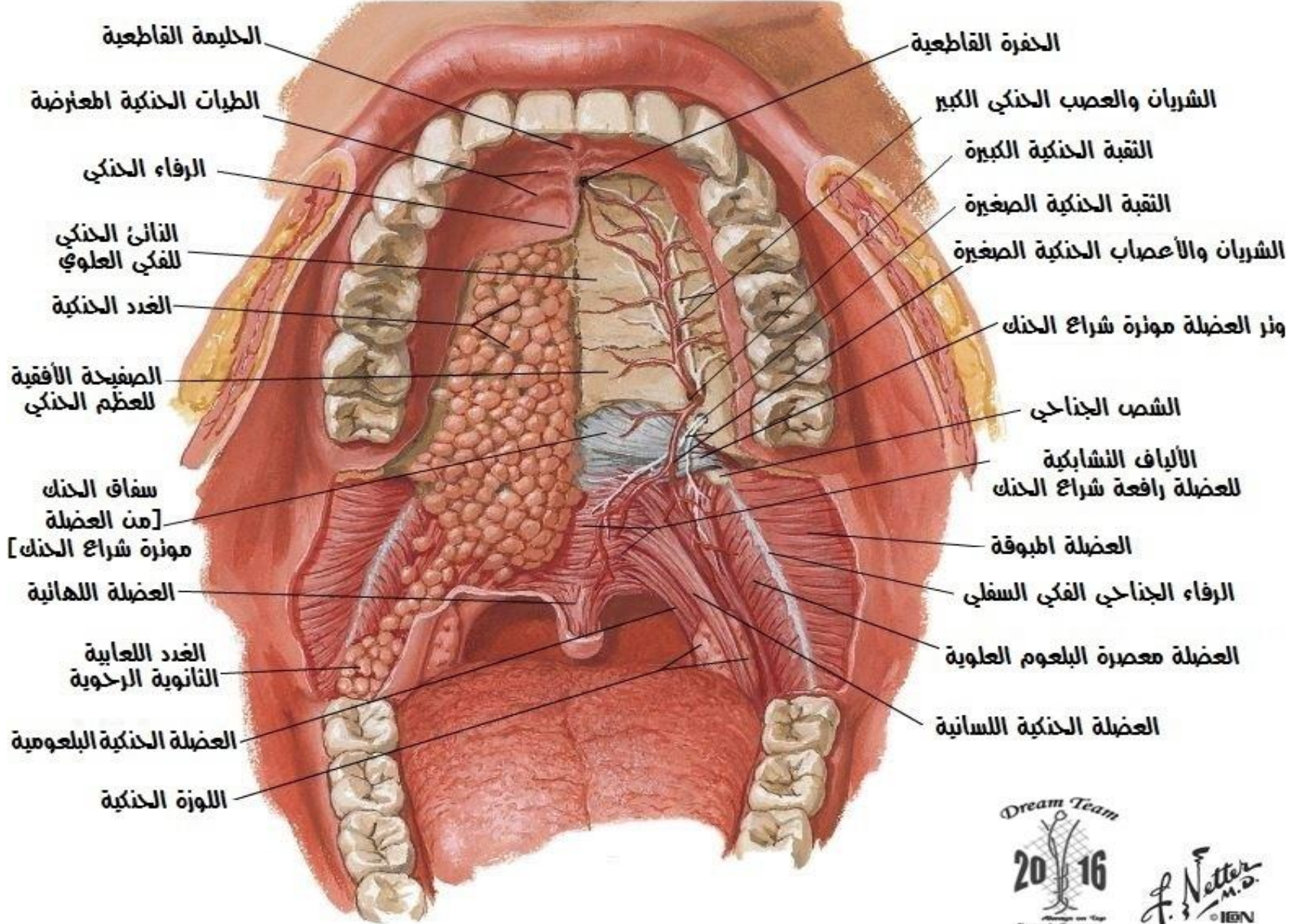




## نامل جوف الفم الدھليز الفموي الوحشي



## سقف الفم - الحنك الصلب والحنك الرخو منظر أمامي





[illegible]

العضلة اللسانية اللامية

العضلة الضرسية اللامية

العضلة ذات البطنين [البطن الأمامي]

الرفاء الناصف

بين العضلتين الضرسيتين اللاميتين

العروة الليغية للوتر المتوسط للعضلة ذات البطنين

العضلة ذات البطنين [البطن الخلفي]

العضلة الإبرية اللامية

القرن الكبي للعظم اللامي

القرن الصغير للعظم اللامي

جسم العظم اللامي

العضلة الدرقية اللامية

العضلة الكفية اللامية

العضلة القصية اللامية

الذاني الكشائي

الذاني الإبري

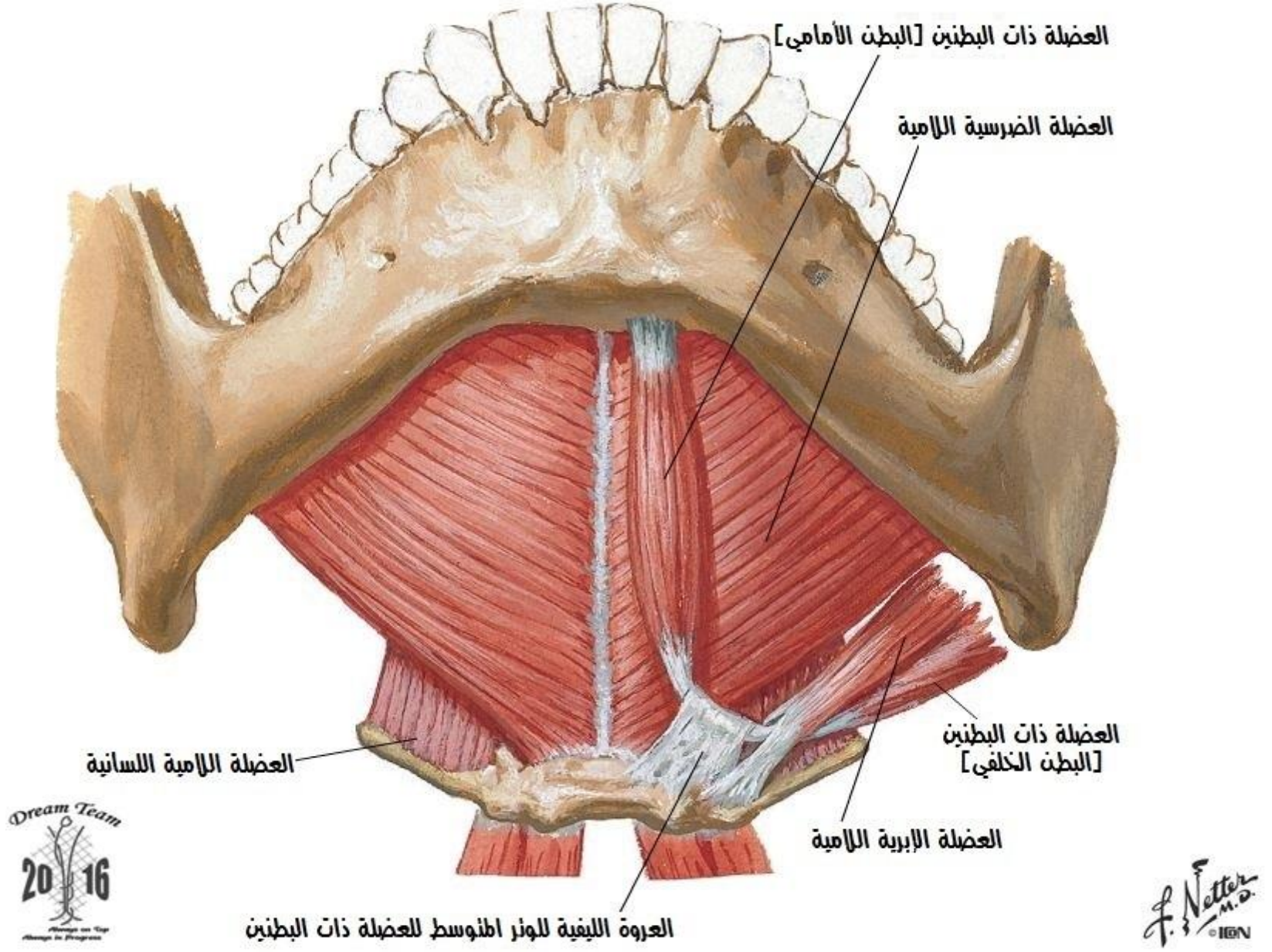
Dream Team 2016

Netter M.D.

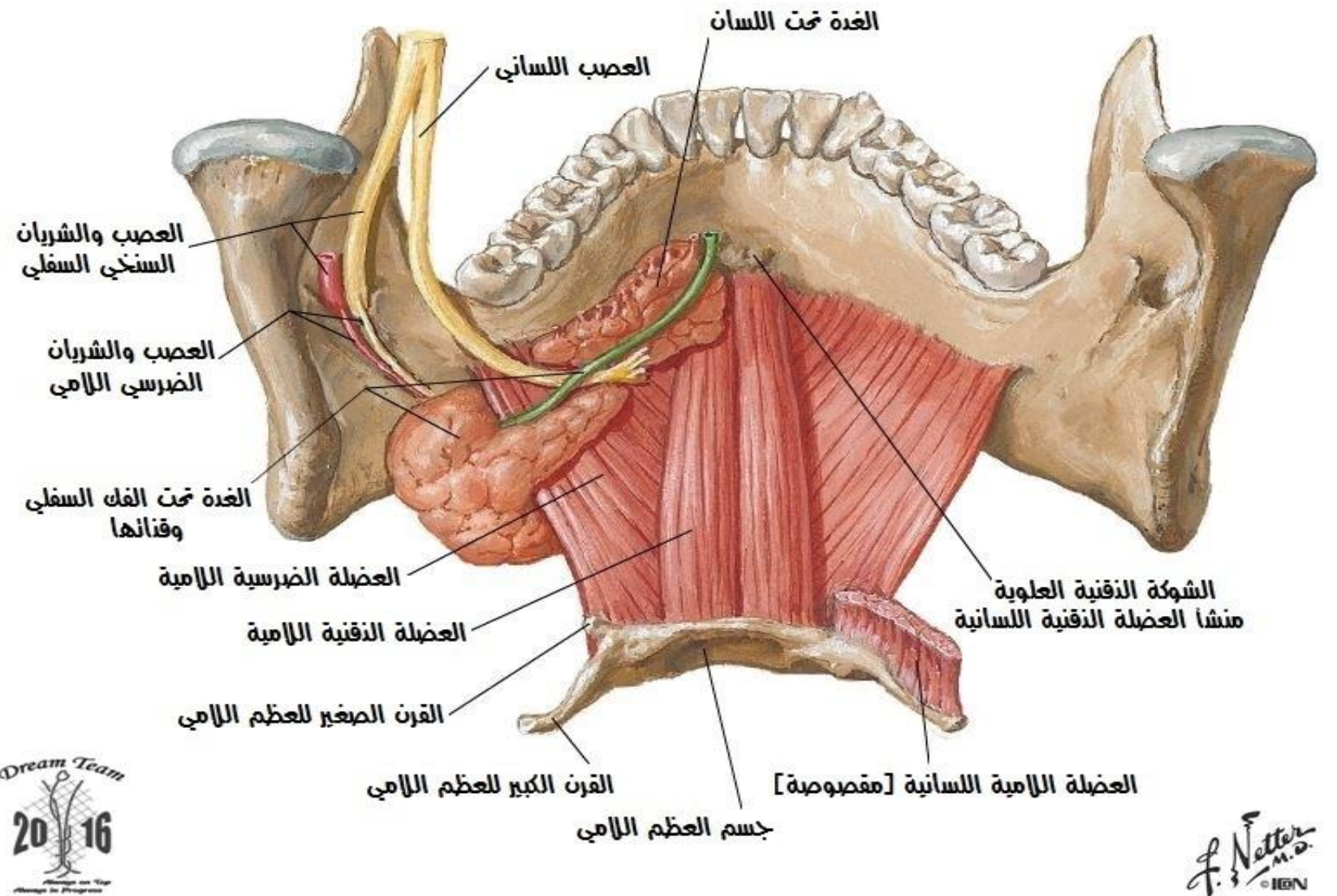




## إرضية الفك - التركيب العضلي منظر أمامي سفلي

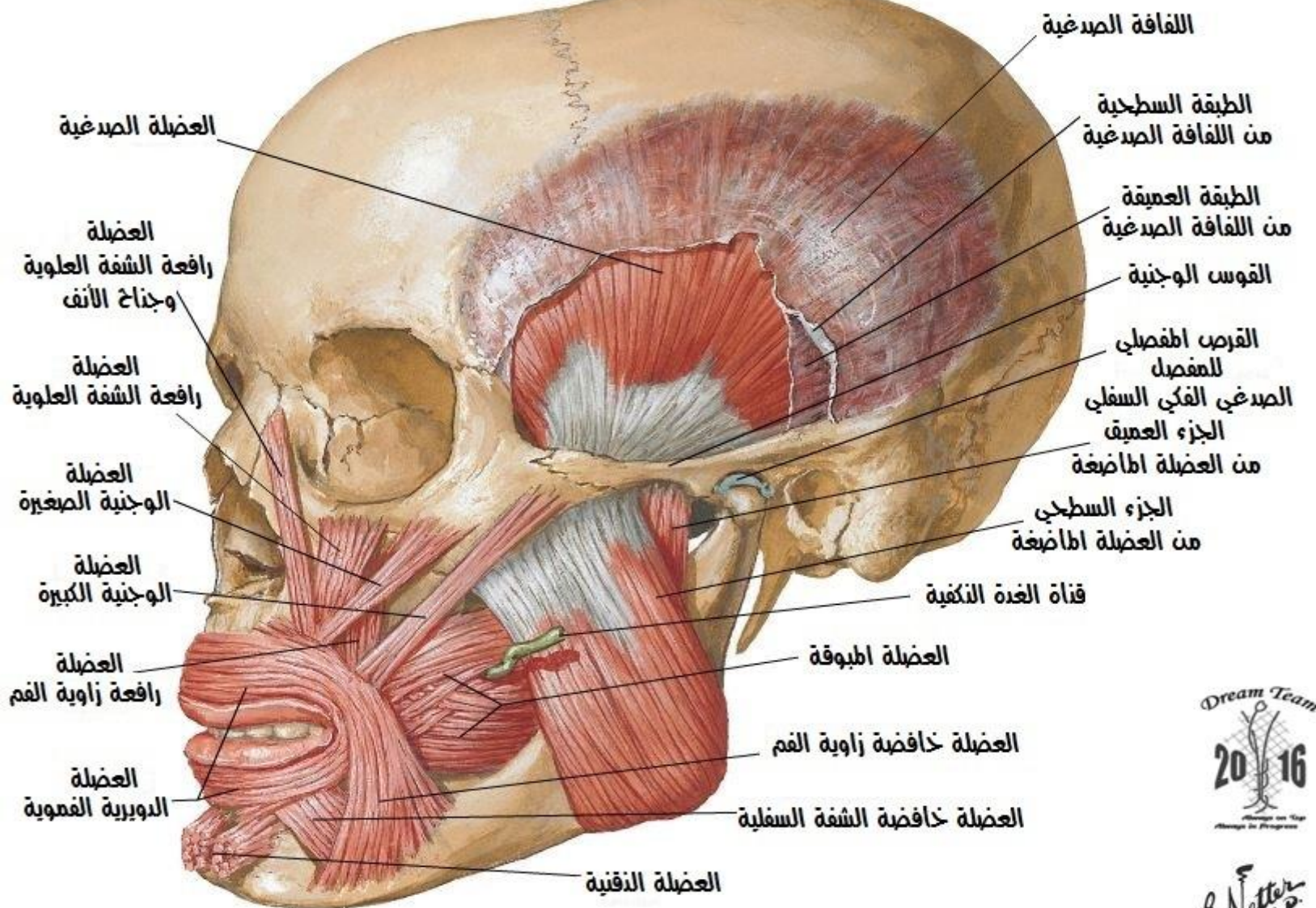


## إرضية الفك - التركيب العضلي منظر خلفي علوي

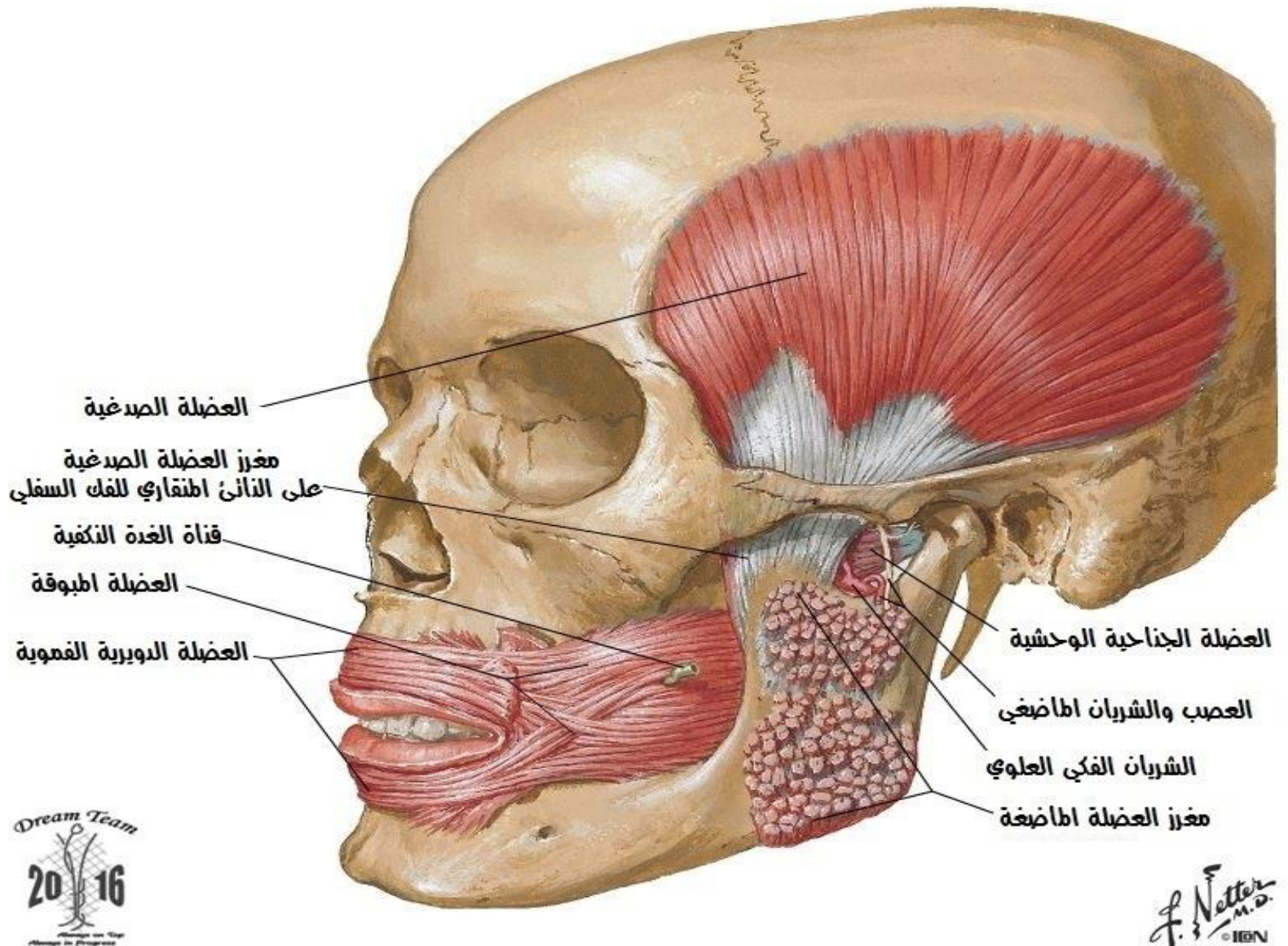




## العضلات المشاركة في المضغ منظر وحشي

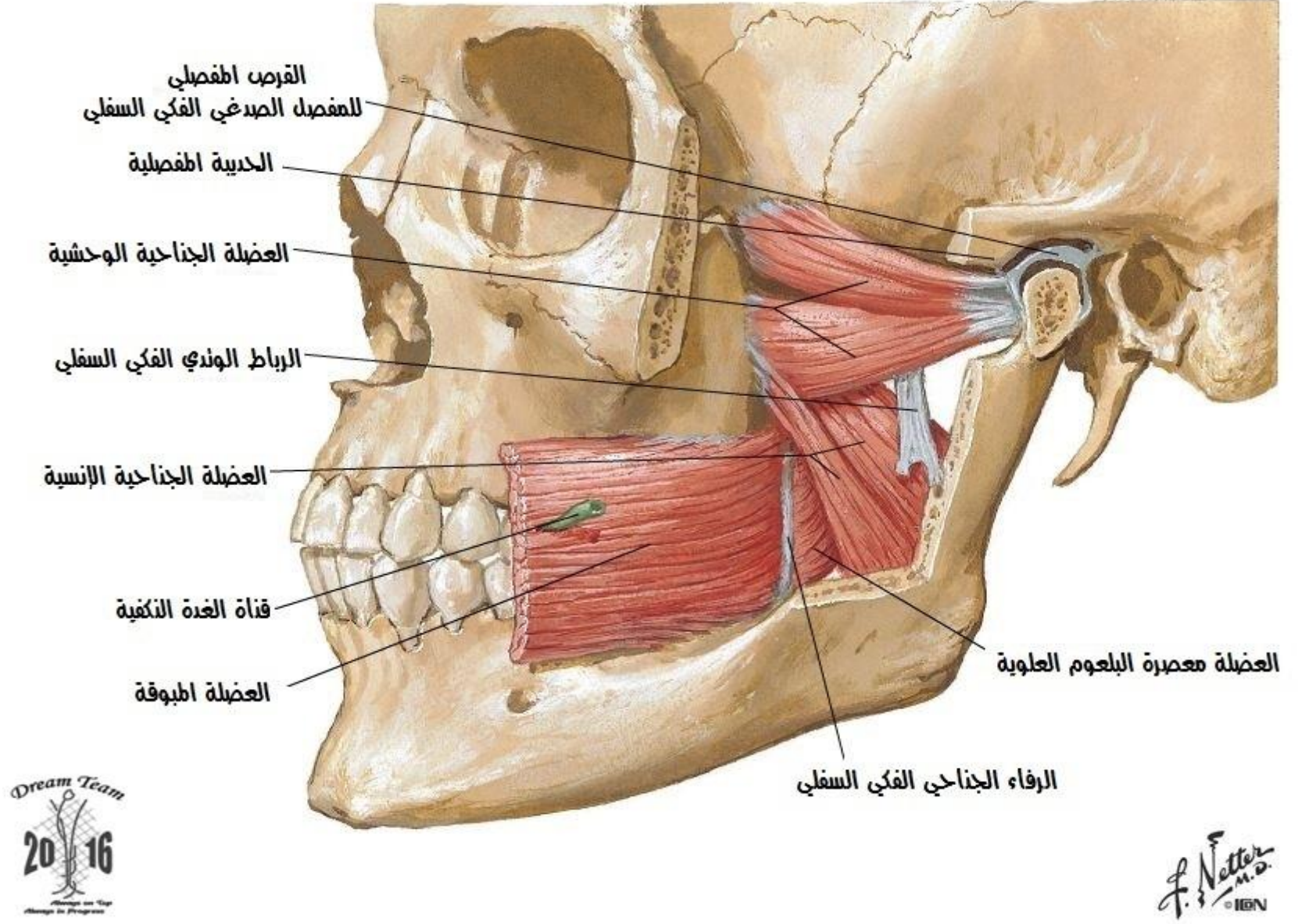


## العضلات المشاركة في المضغ - ثمت إزالة العضلة الماضغة منظر وحشي

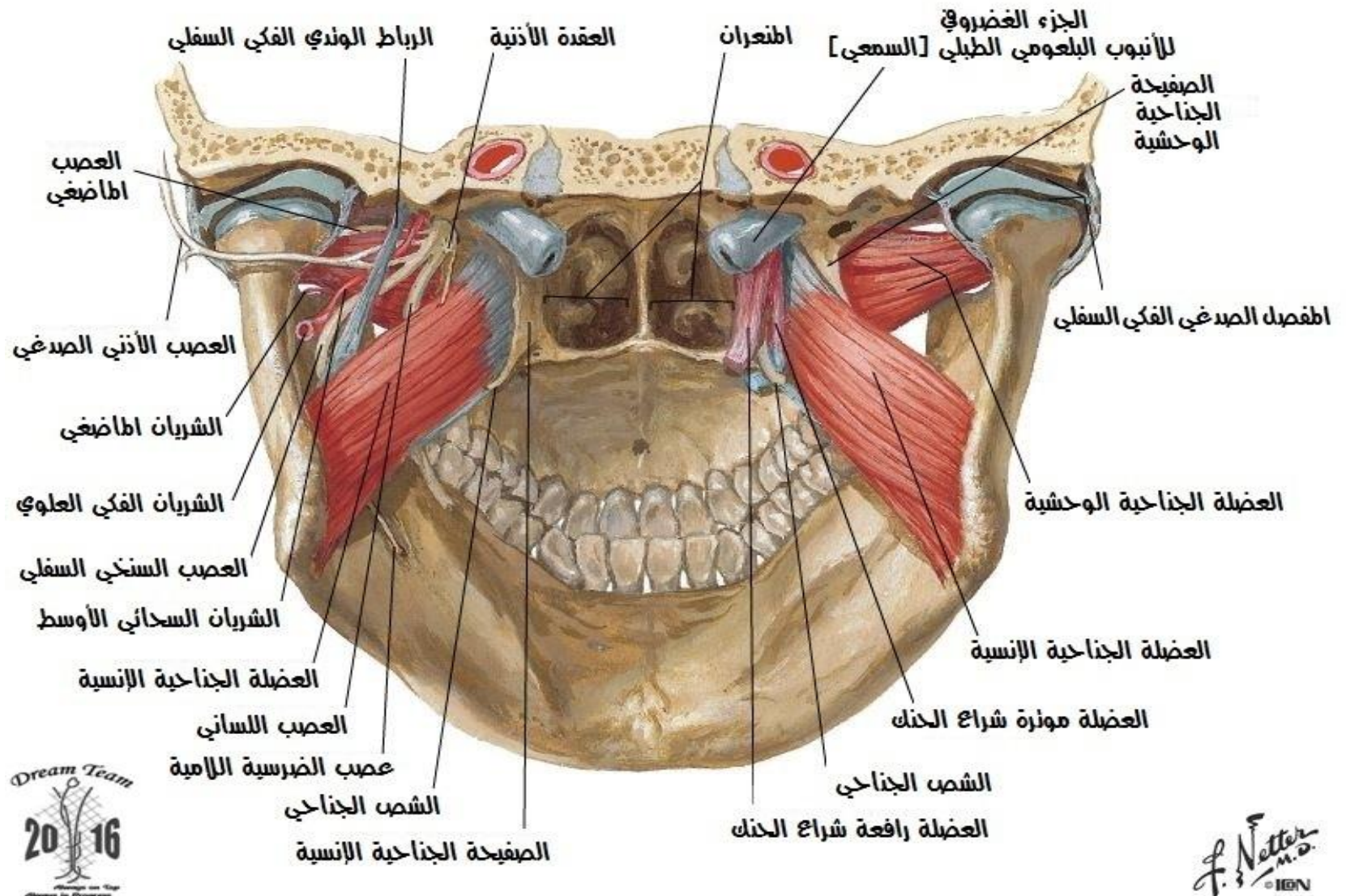




## العضلات المشاركة في المضغ [في العمق] منظر وحشي

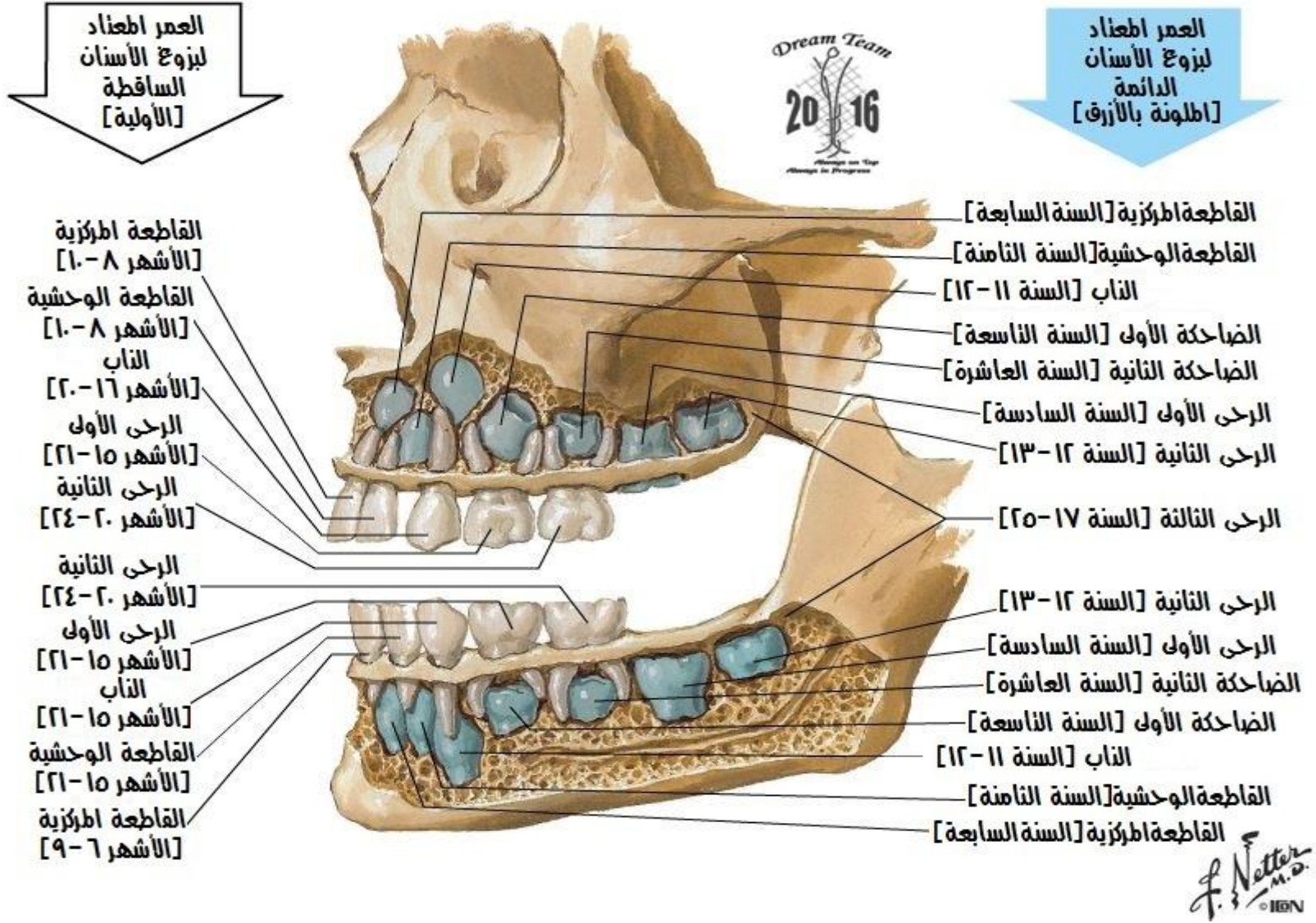


## العضلات المشاركة في المضغ [في العمق] منظر خلفي

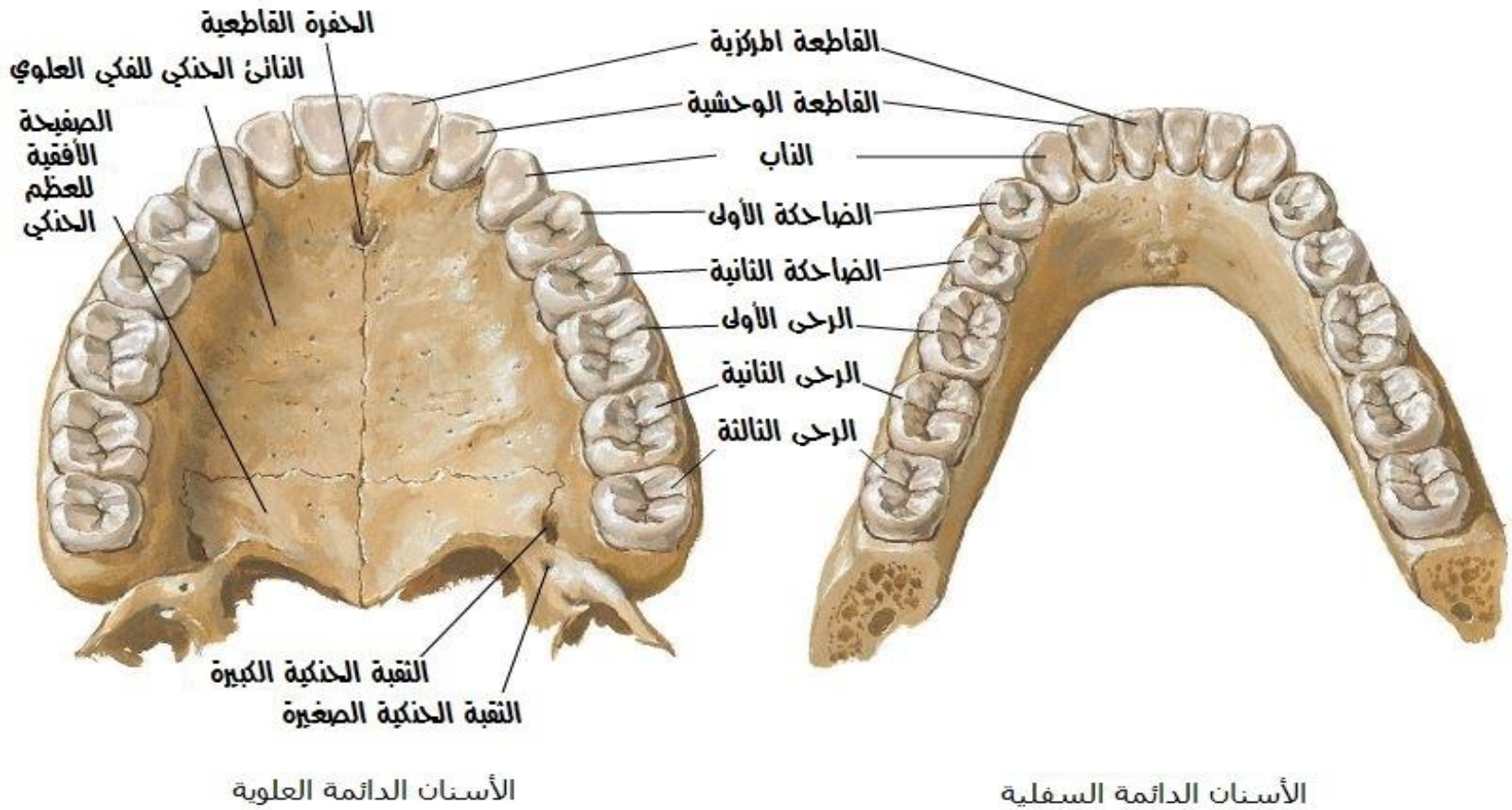




## الأسنان - الساقطة والدائمة سن البزوغ

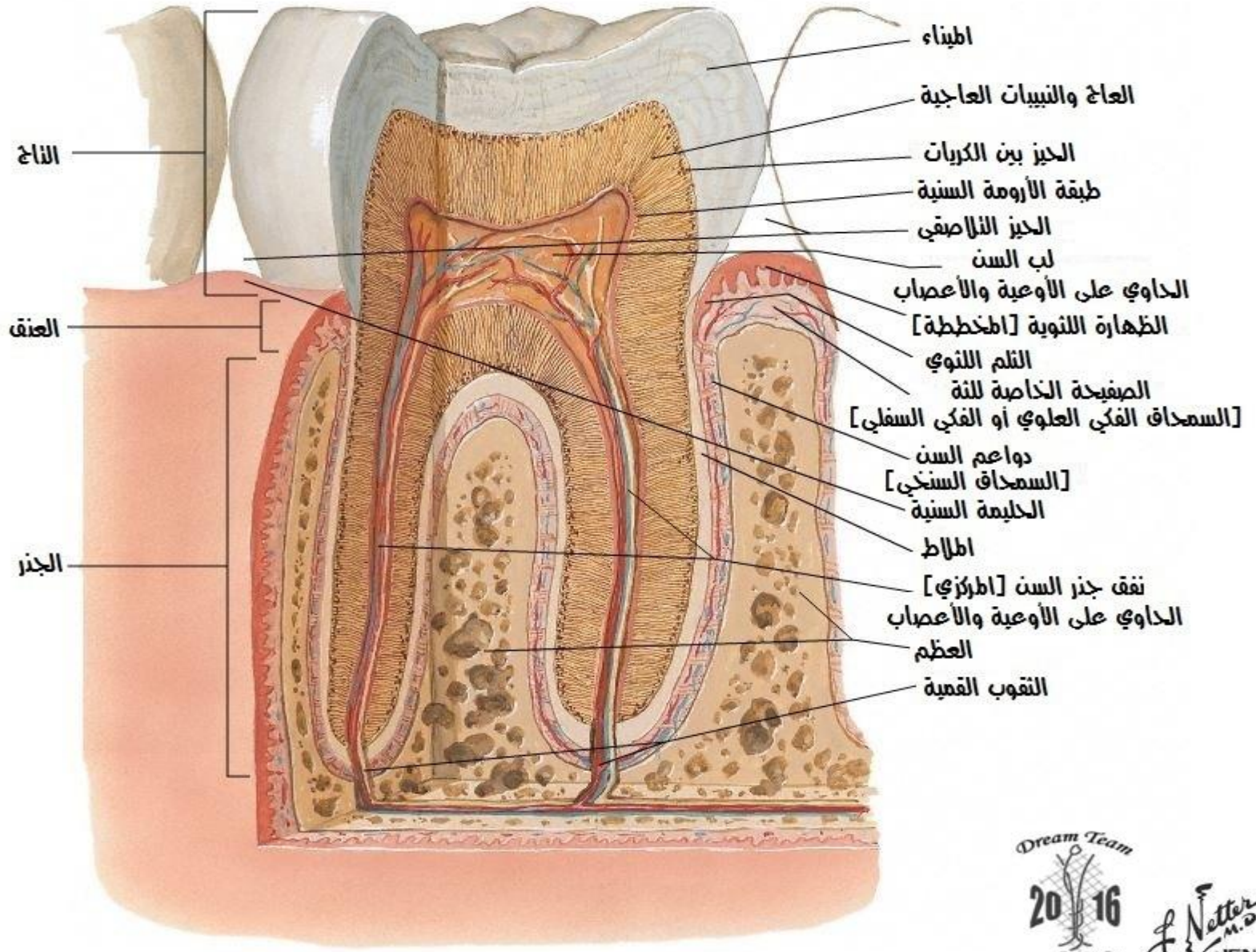


## الأسنان - الدائمة العلوية والسفلية

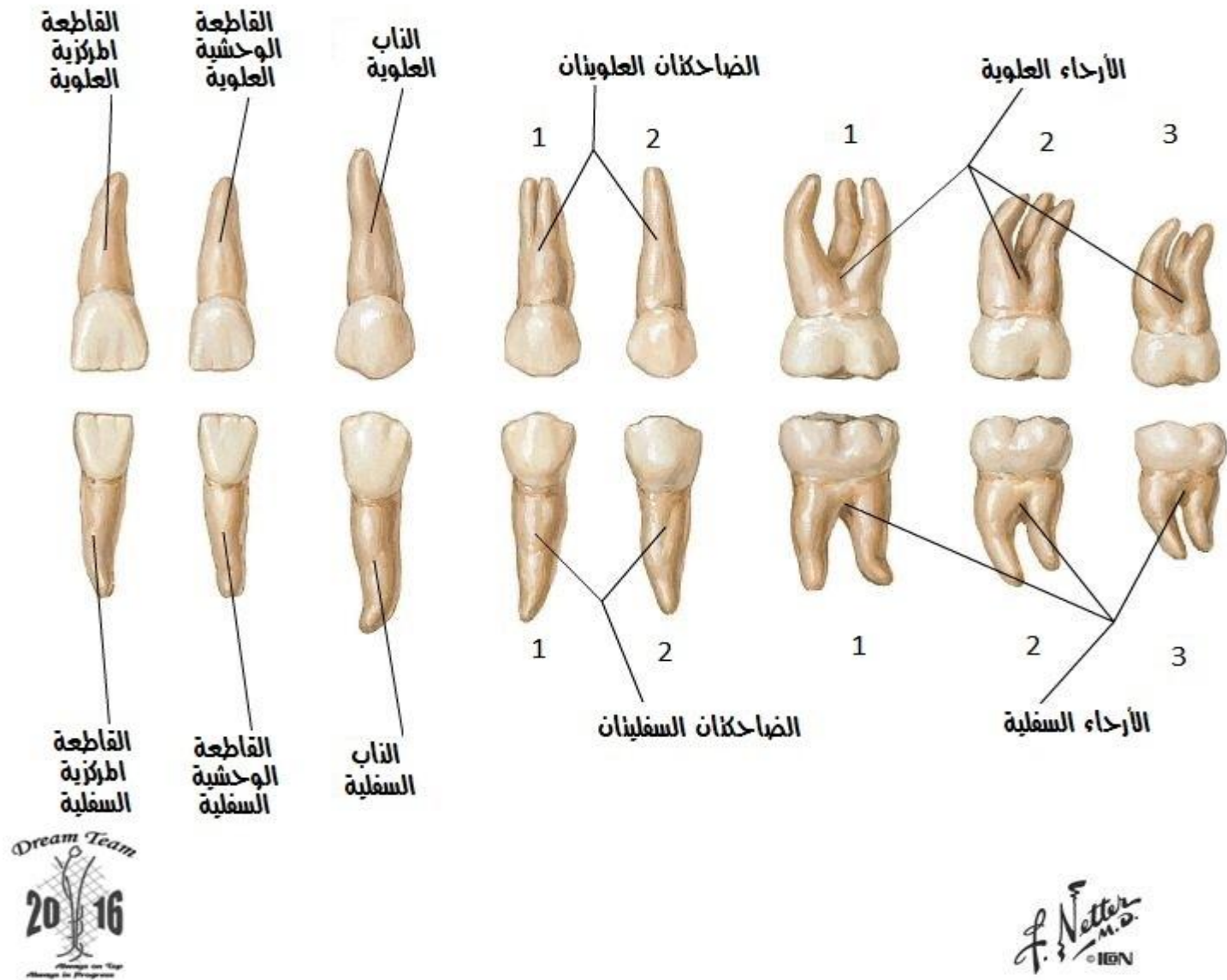




## نشرية السن

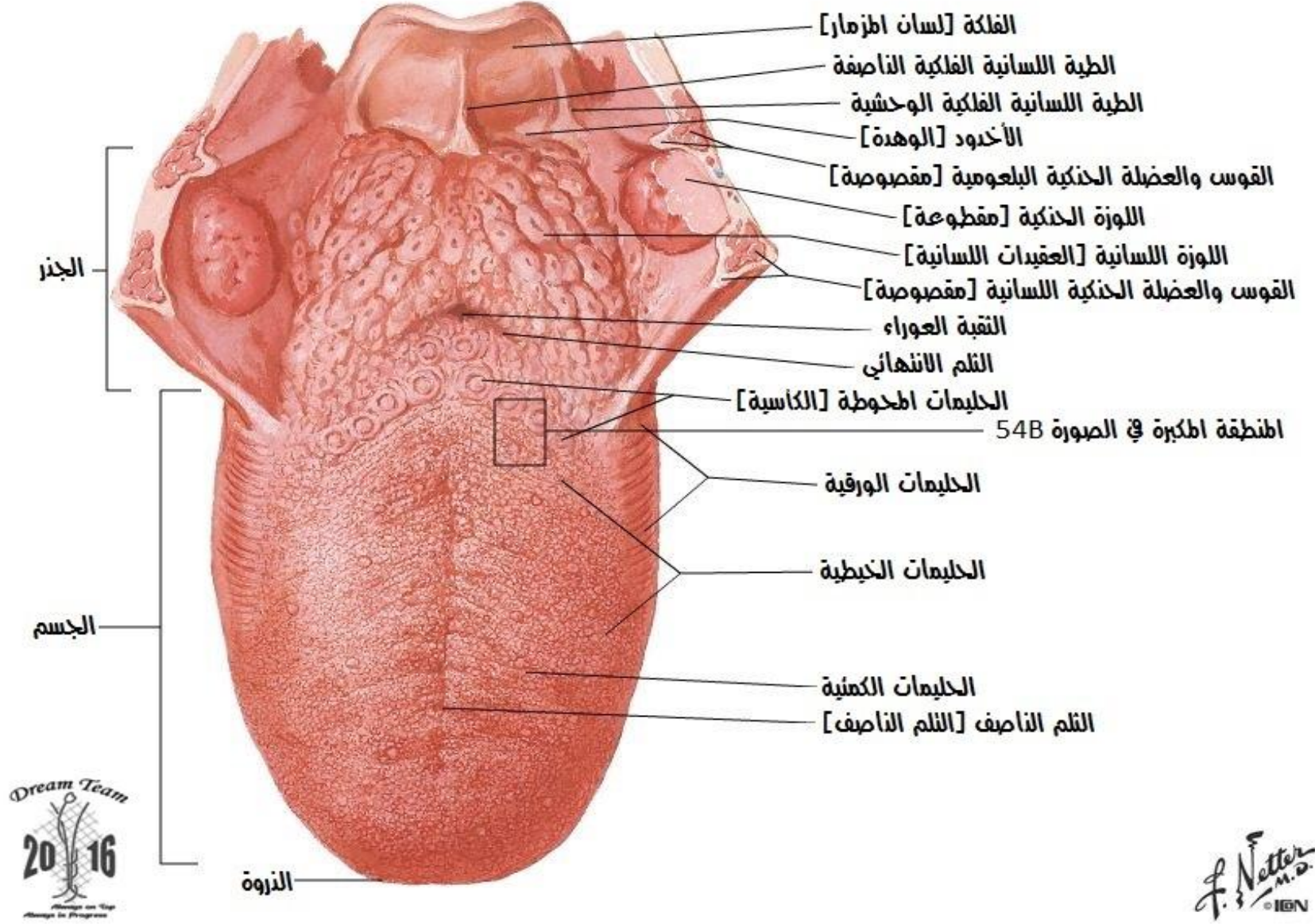


الأسنان - الدائمة العلوية والسفلية اليسرى  
منظر شفوي شذوي

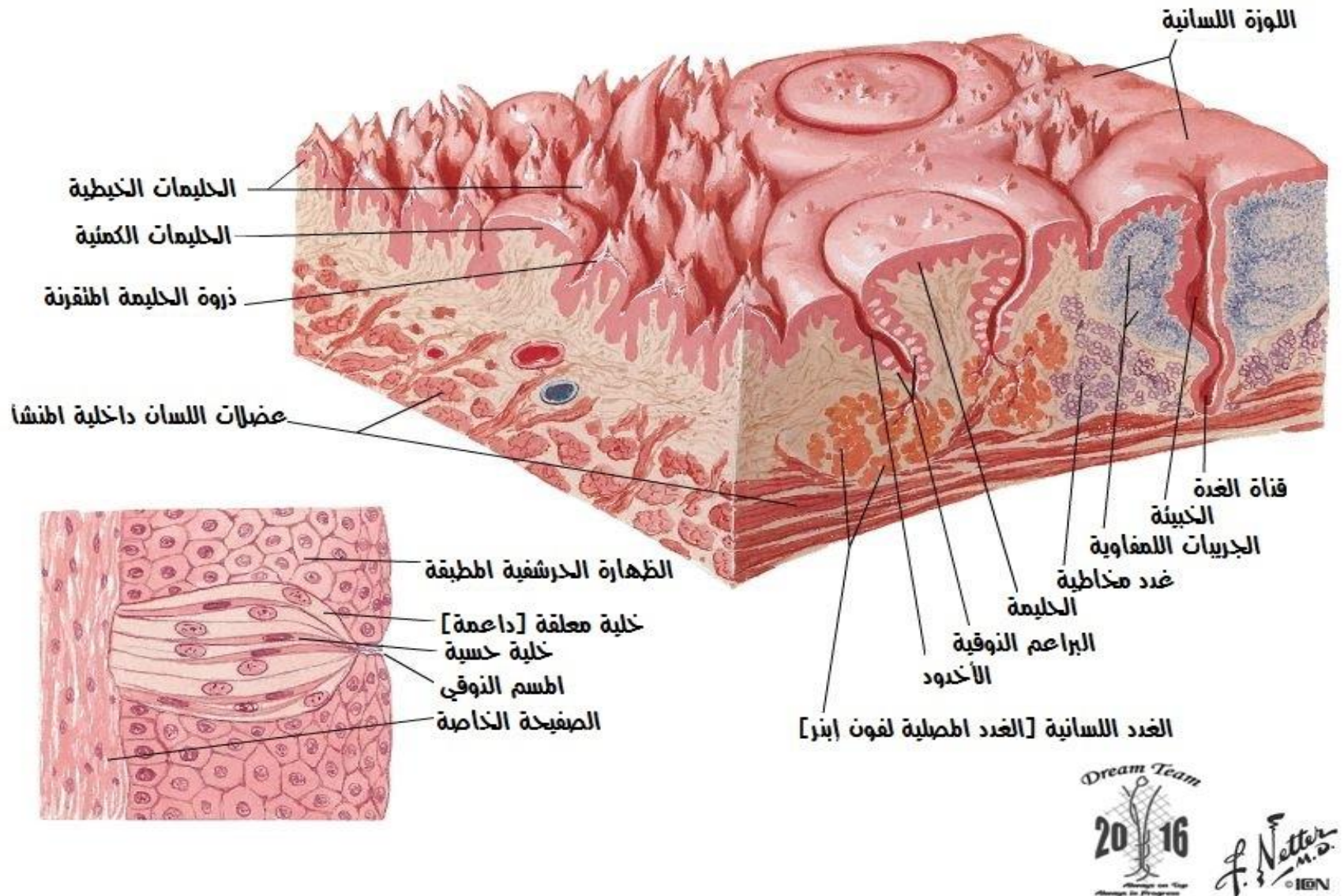




## اللسان الوجه الظهري



## اللسان - نرسية مجسمة المنطقة المشار إليها في الصورة 54A





العضلة

الذاتى الخشائي

العضلة ذات البطنين [البطن الخلفي] مقبوضة

الذاتى الأبري

اللفافة البلعومية القاعدية

العضلة اطعصرة البلعومية العلوية

الرباط الأبري اللامي

العضلة الأبرية اللسانية

الجزء اللساني البلعومي

من العضلة اطعصرة البلعومية العلوية

العضلة الأبرية البلعومية

العضلة الأبرية اللامية

العضلة اطعصرة البلعومية الوسطى

العضلة ذات البطنين [البطن الخلفي] مقبوضة

العضلة اللامية اللسانية

الوتر اثنوسط للعضلة ذات البطنين [مقبوض]

العروة الليفية للوتر اثنوسط للعضلة ذات البطنين

العظم اللامي



Diagram illustrating the deep structures of the tongue and floor of the mouth, showing the relationship between the tongue, pharynx, and surrounding structures. The diagram is labeled with Arabic text:

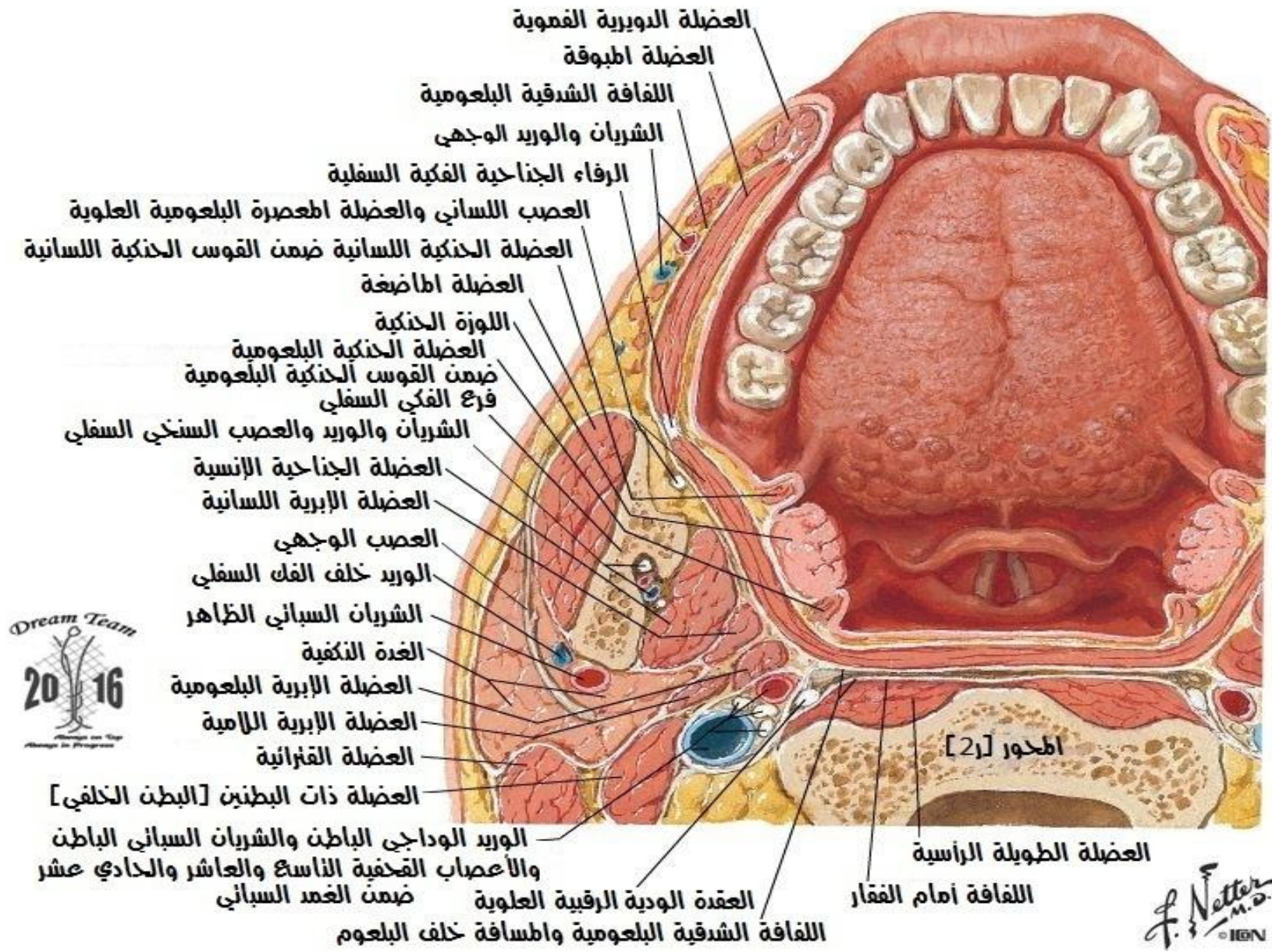
- العَضَلَةُ الْمُعَصِّرَةُ الْبَلْعُومِيَّةَ الْعُلْوِيَّةَ
- العَضَلَةُ الْإِبْرِيَّةُ اللَّسَانِيَّةُ
- العَضَلَةُ الْحَنَكِيَّةُ اللَّسَانِيَّةُ
- الرِّبَاطُ الْإِبْرِي اللَّامِي
- العَضَلَةُ الْإِبْرِيَّةُ الْبَلْعُومِيَّةُ
- العَضَلَةُ اللَّامِيَّةُ اللَّسَانِيَّةُ [مَقْصُوصَةٌ]
- الشَّرِيَانُ اللَّسَانِي
- الشَّرِيَانُ السَّبَاطِي الظَّاهِرُ
- الْوَرِيدُ الْوِدَاجِي الْبَاطِنُ
- الْوَرِيدُ خَلْفَ الْفَكِّ السِّفْلِيِّ
- الْوَرِيدُ الْوَجْهِي
- الْجَذْعُ الْمَشْرُوكُ لِلْأَوْرْدَةِ الْوَجْهِي وَخَلْفَ الْفَكِّ السِّفْلِيِّ وَاللِّسَانِي
- الْوَرِيدُ اللَّسَانِي
- الشَّرِيَانُ فَوْقَ اللَّامِي
- الشَّرِيَانُ وَالْوَرِيدُ اللَّسَانِي الظَّاهِرُ
- الْأَوْرْدَةُ مُطْرَافَةٌ لِلْعَصَبِ تَحْتَ اللَّسَانِي
- العَصَبُ اللَّسَانِي
- العَقْدَةُ تَحْتَ الْفَكِّ السِّفْلِيِّ
- الشَّرِيَانُ اللَّسَانِي الْعَمِيقُ وَالْأَوْرْدَةُ مُطْرَافَةٌ
- الشَّرِيَانُ لِحَاظِ اللَّسَانِ
- قَنَاةُ الْغَدَةِ تَحْتَ الْفَكِّ السِّفْلِيِّ
- الشَّرِيَانُ وَالْوَرِيدُ تَحْتَ اللَّسَانِي
- الْعَظْمُ اللَّامِي
- العَصَبُ تَحْتَ اللَّسَانِي
- العَضَلَةُ الذَّقْنِيَّةُ اللَّامِيَّةُ





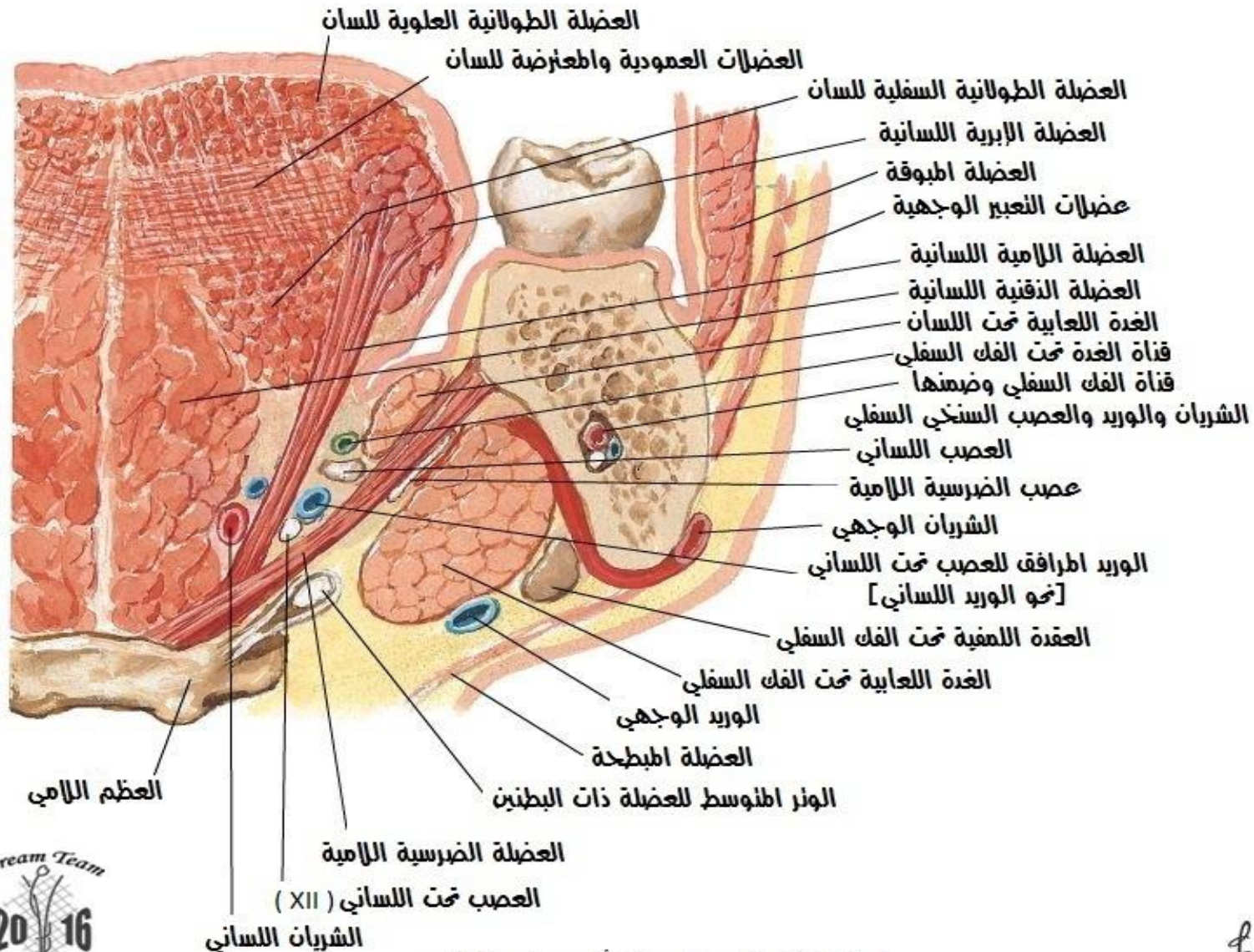
## اللسان والفرد العلياية

### مقطع أفقي - منظر علوي



## اللسان والفرد العلياية

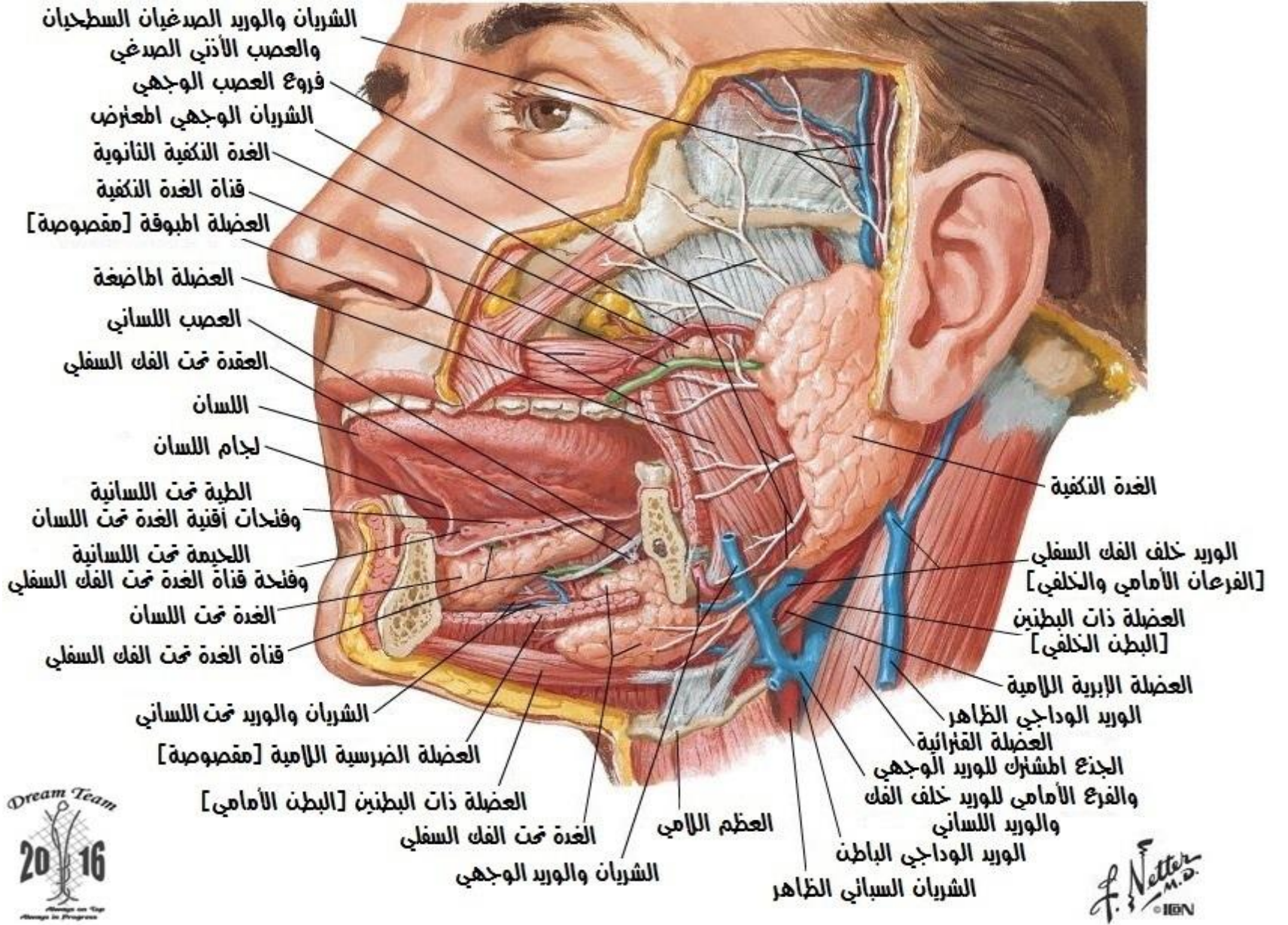
### مقطع جبهوي - منظر أمامي



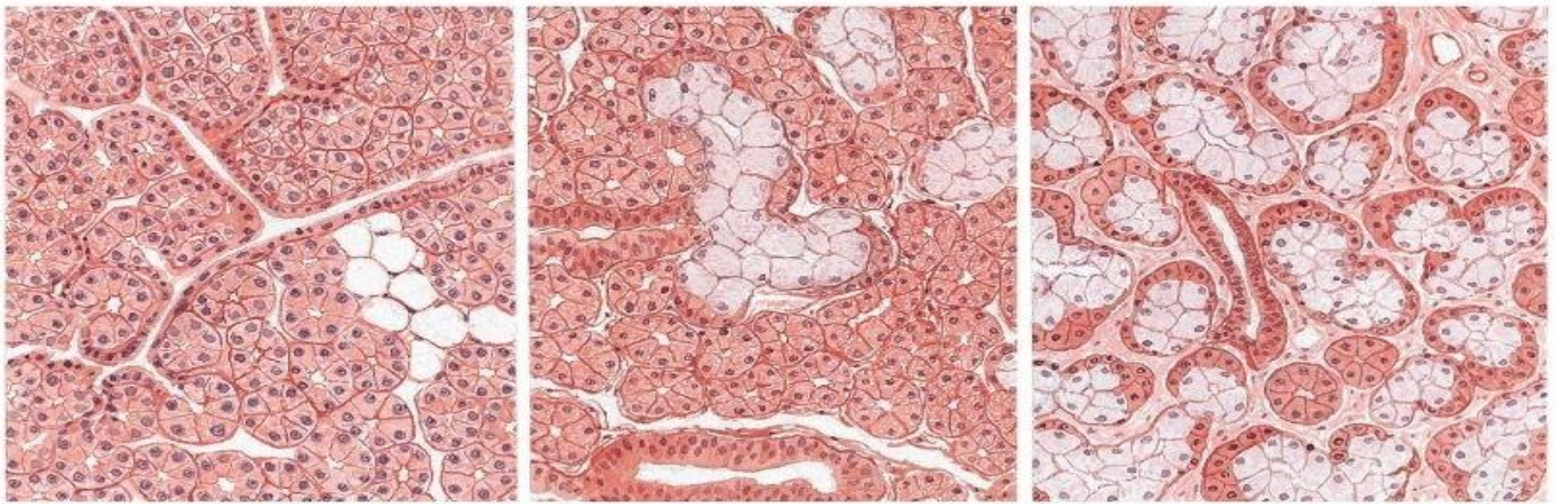
المقطع خلف السن الرحوية الأولى يوضح قاعدتي  
الغدتين تحت اللسان وتحت الفك السفلي



## الفرد للعاية نشرياً

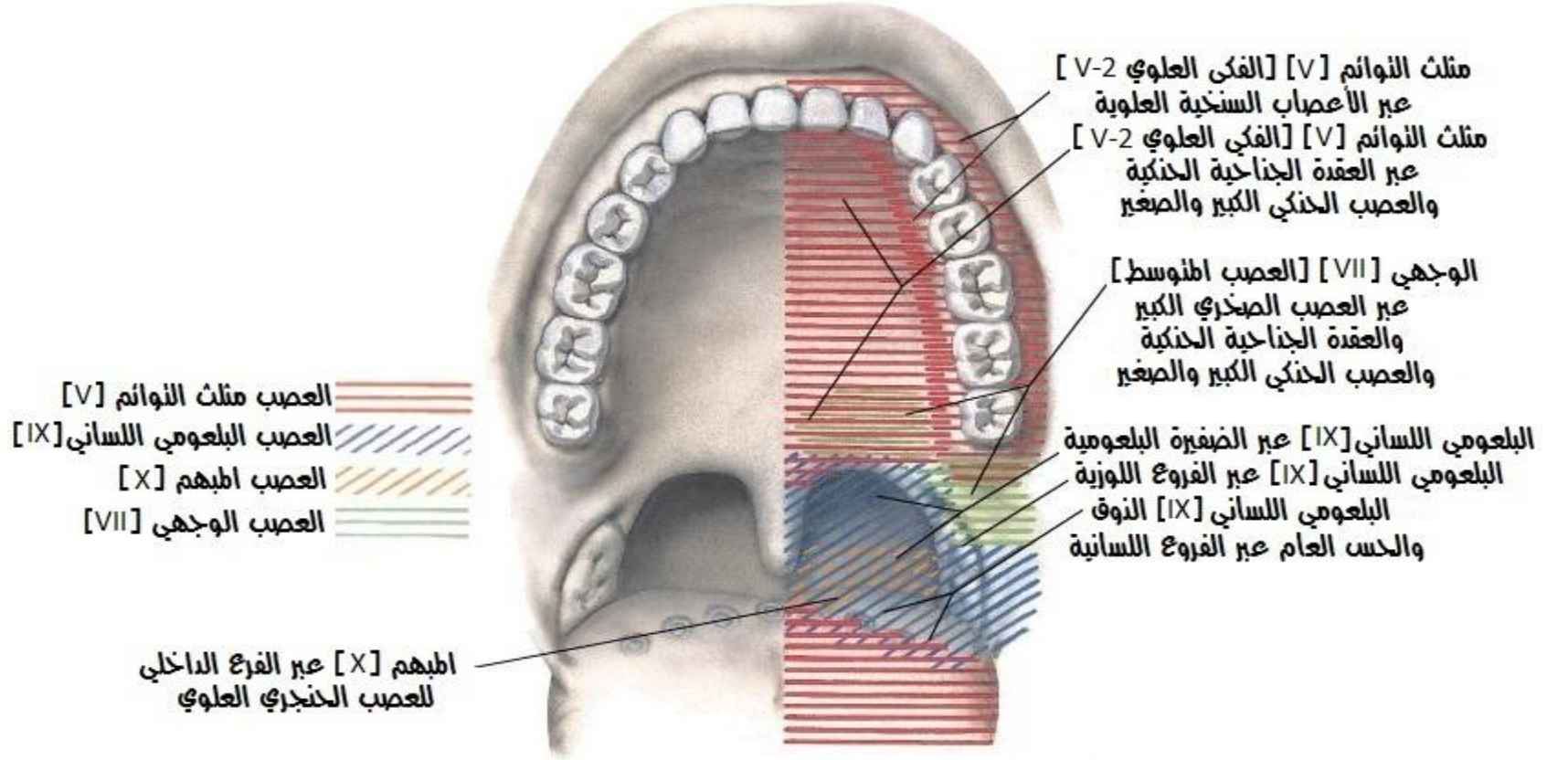


## الفرد للعاية نسيجياً

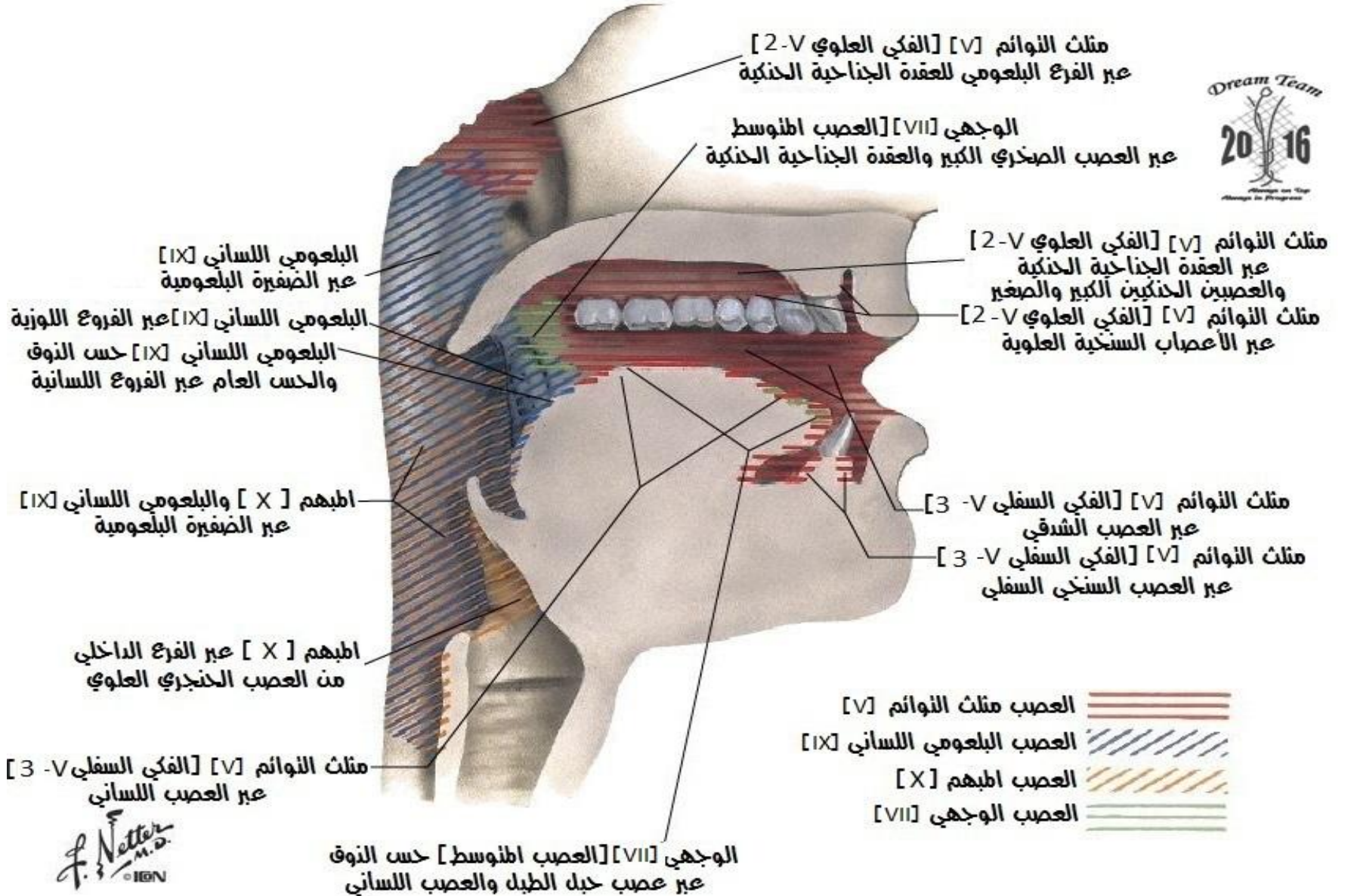




## التعصيب الوارد للفم والبلعوم منظر أمامي

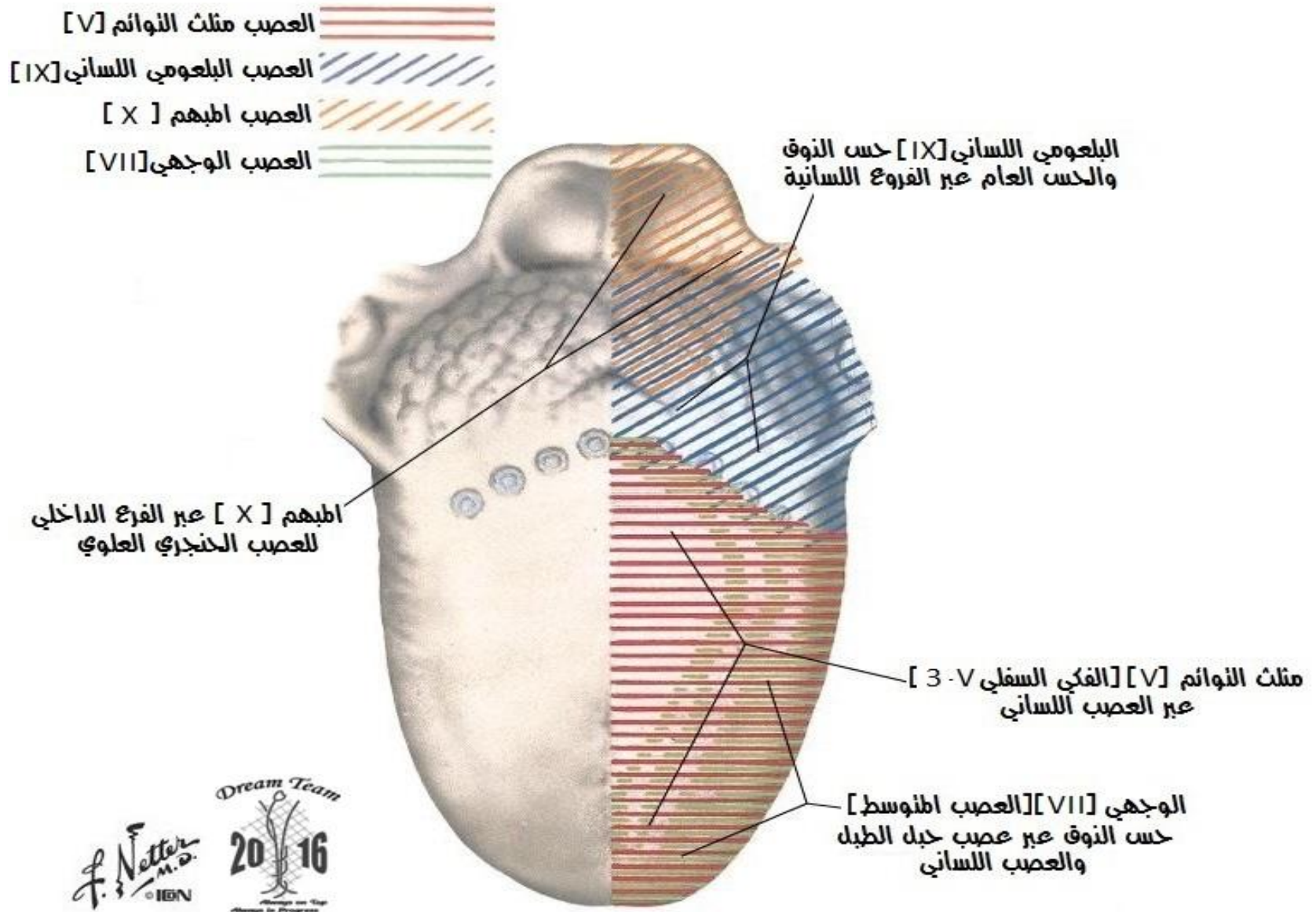


## التعصيب الوارد للفم والبلعوم منظر وحشي

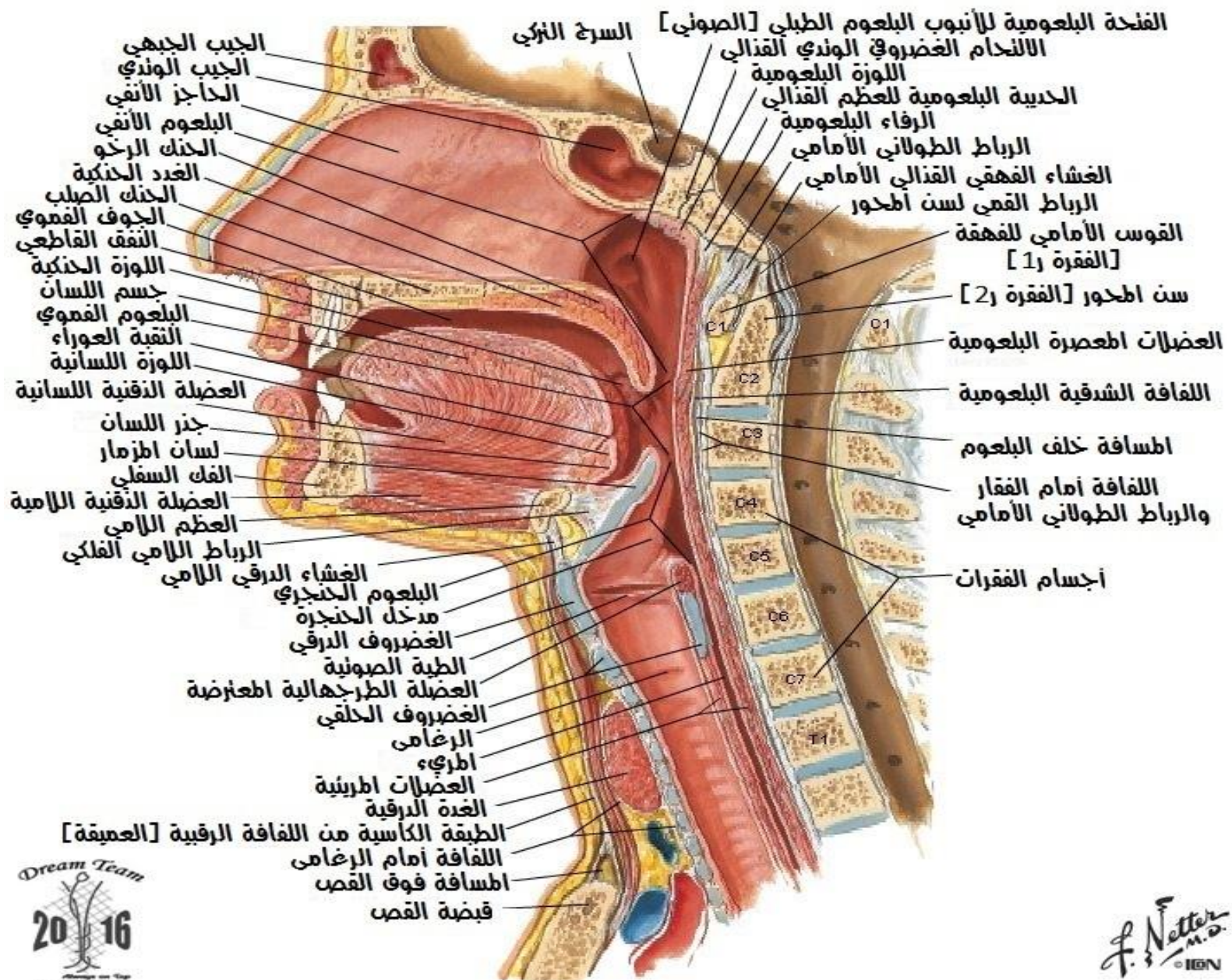




## التعصيب الوارد للفم والبلعوم ظهر اللسان

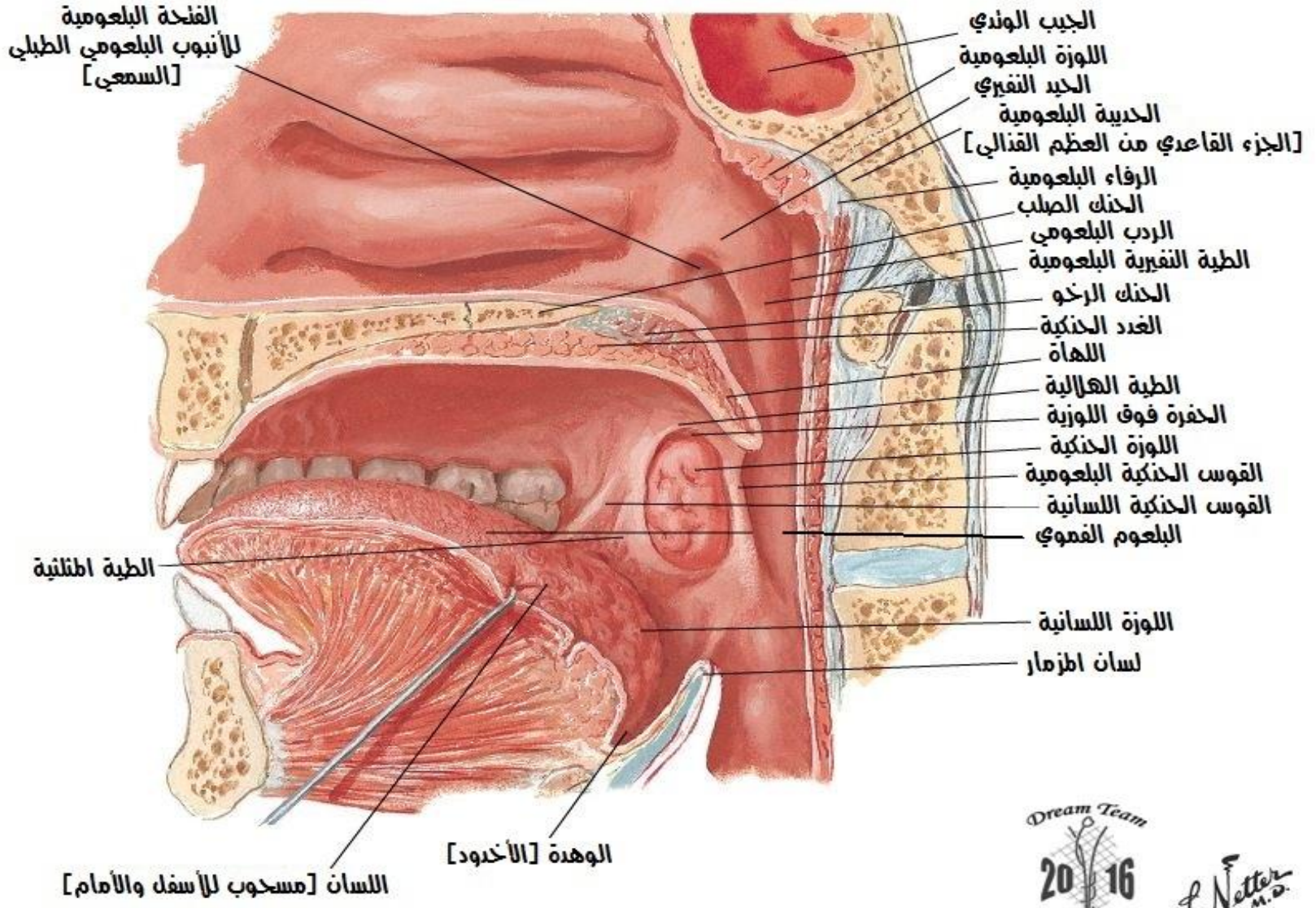


## البلعوم : مقطع ناصف

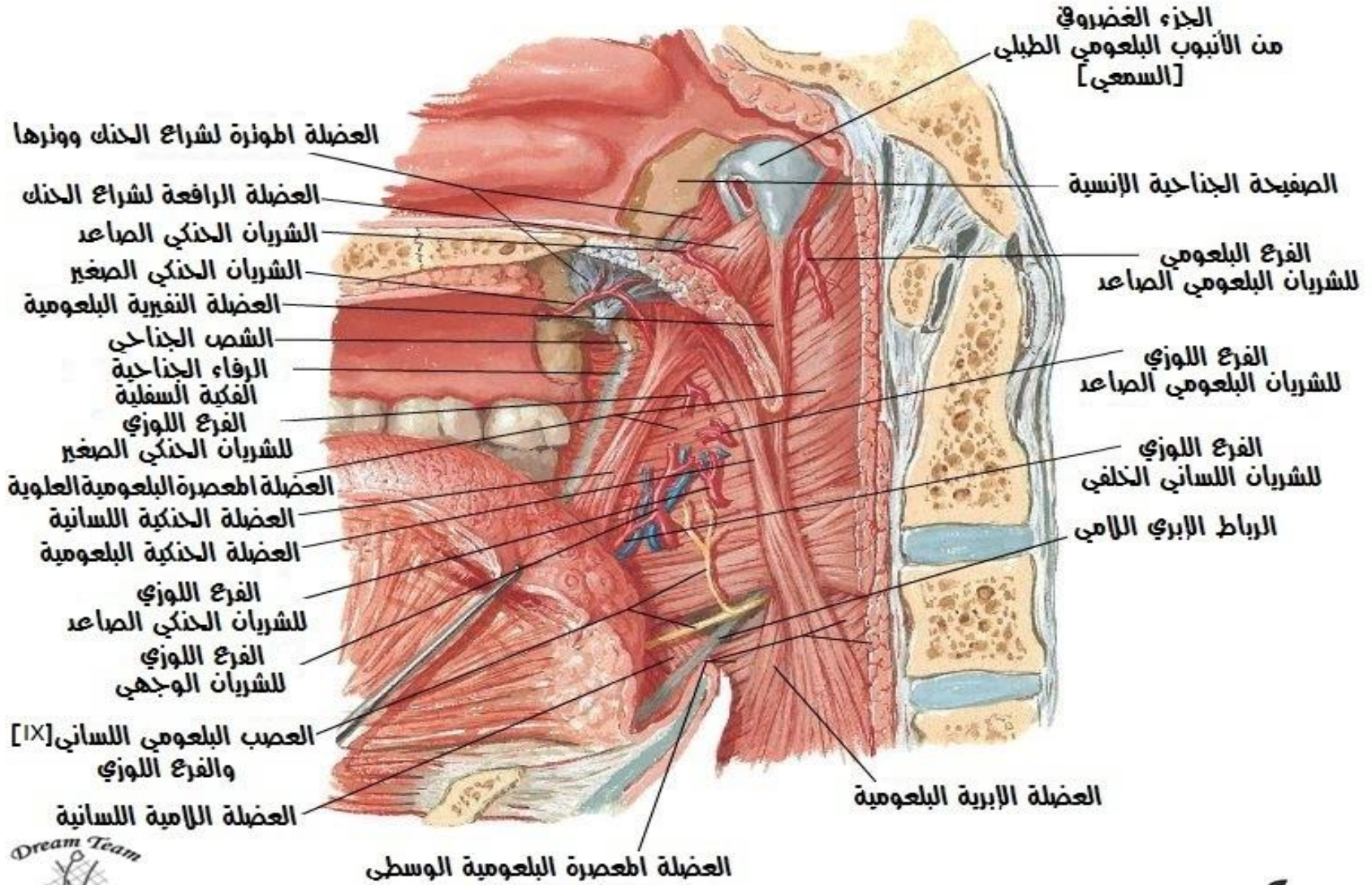




### الحلق منظر إنسي مقطع ناصف [سهمي]

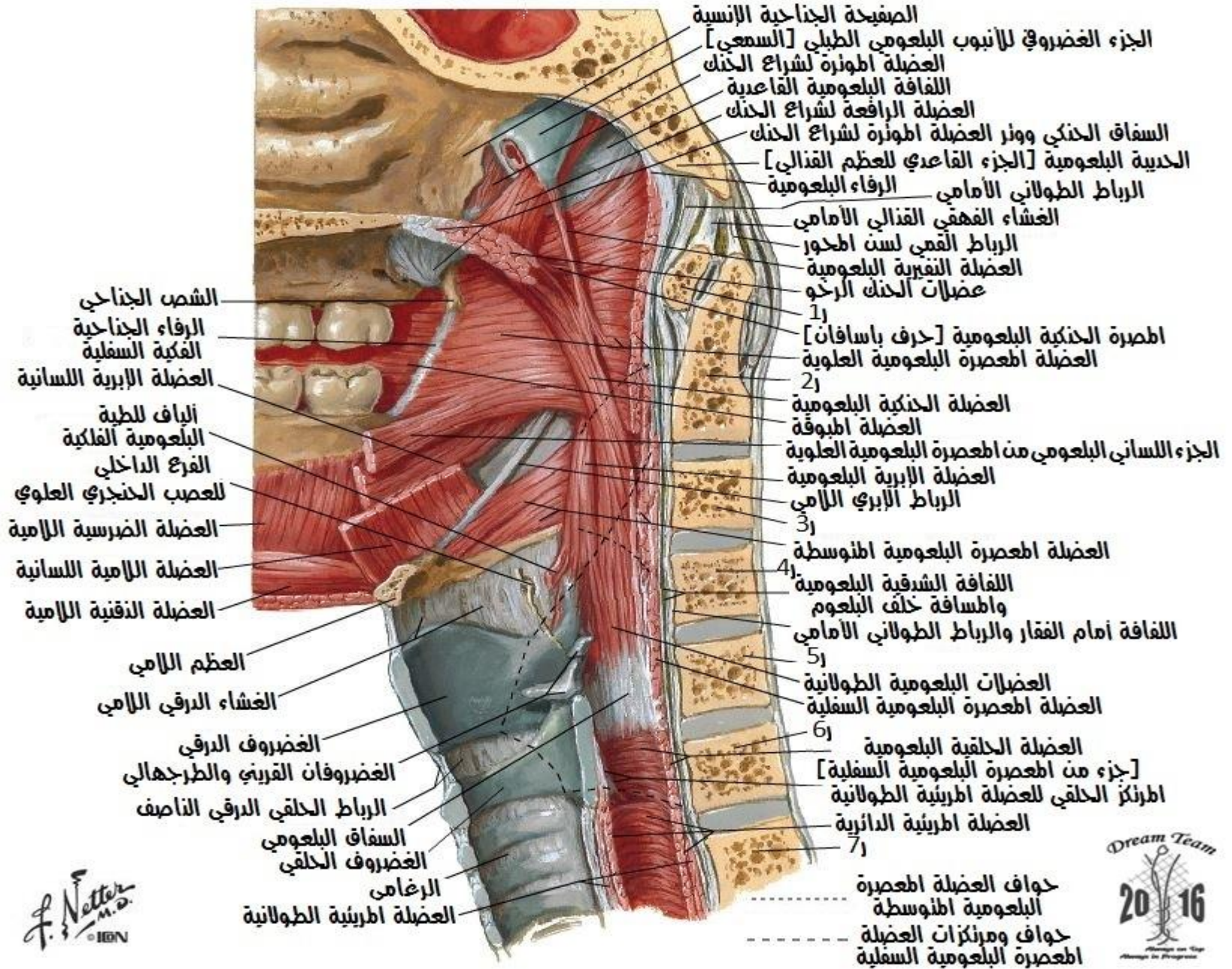


### الحلق : ثمت إزالة المخاطية البلعومية منظر إنسي المخاطية البلعومية مزالة

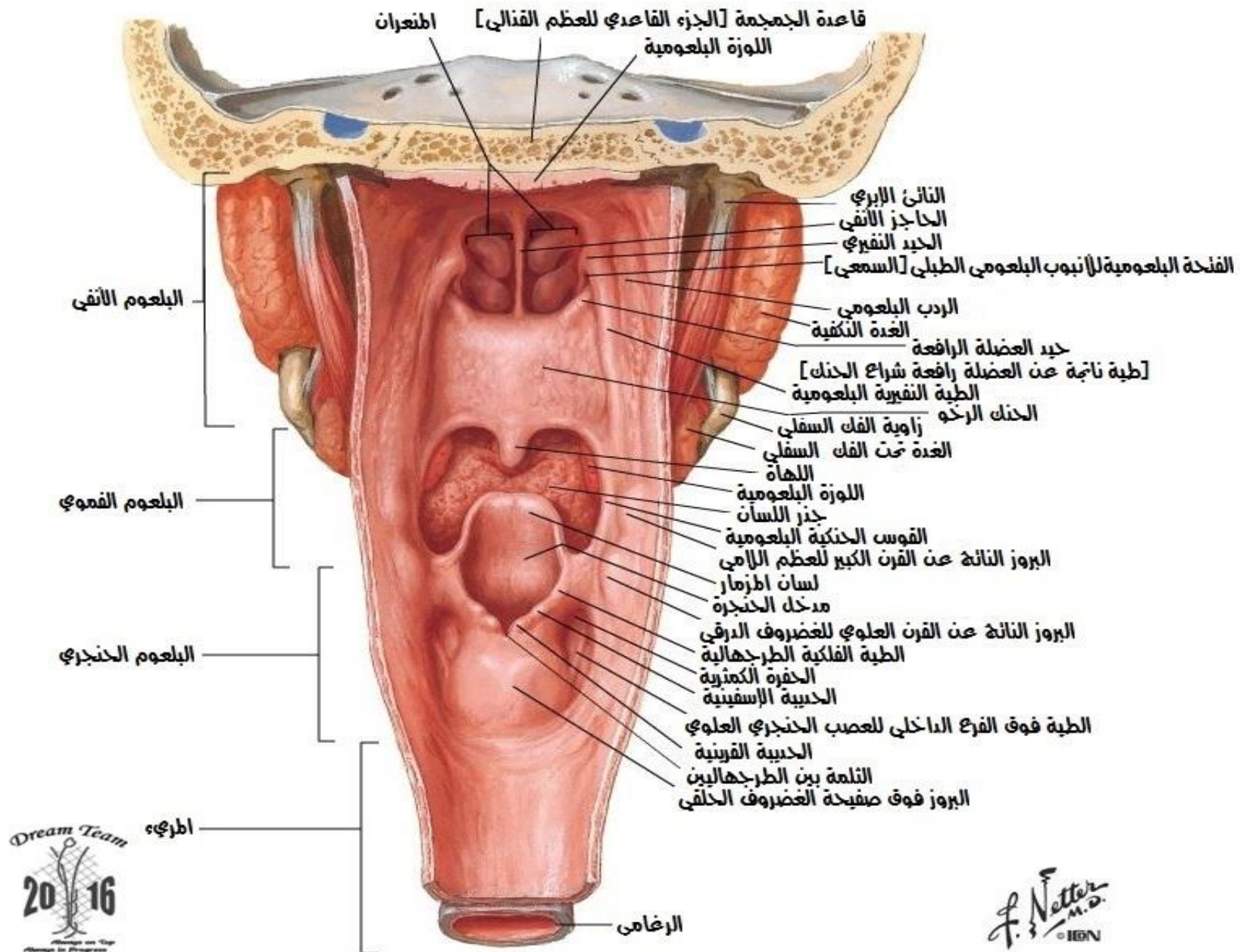




## عضلات البلعوم : مقطع ناصف [سهمي]

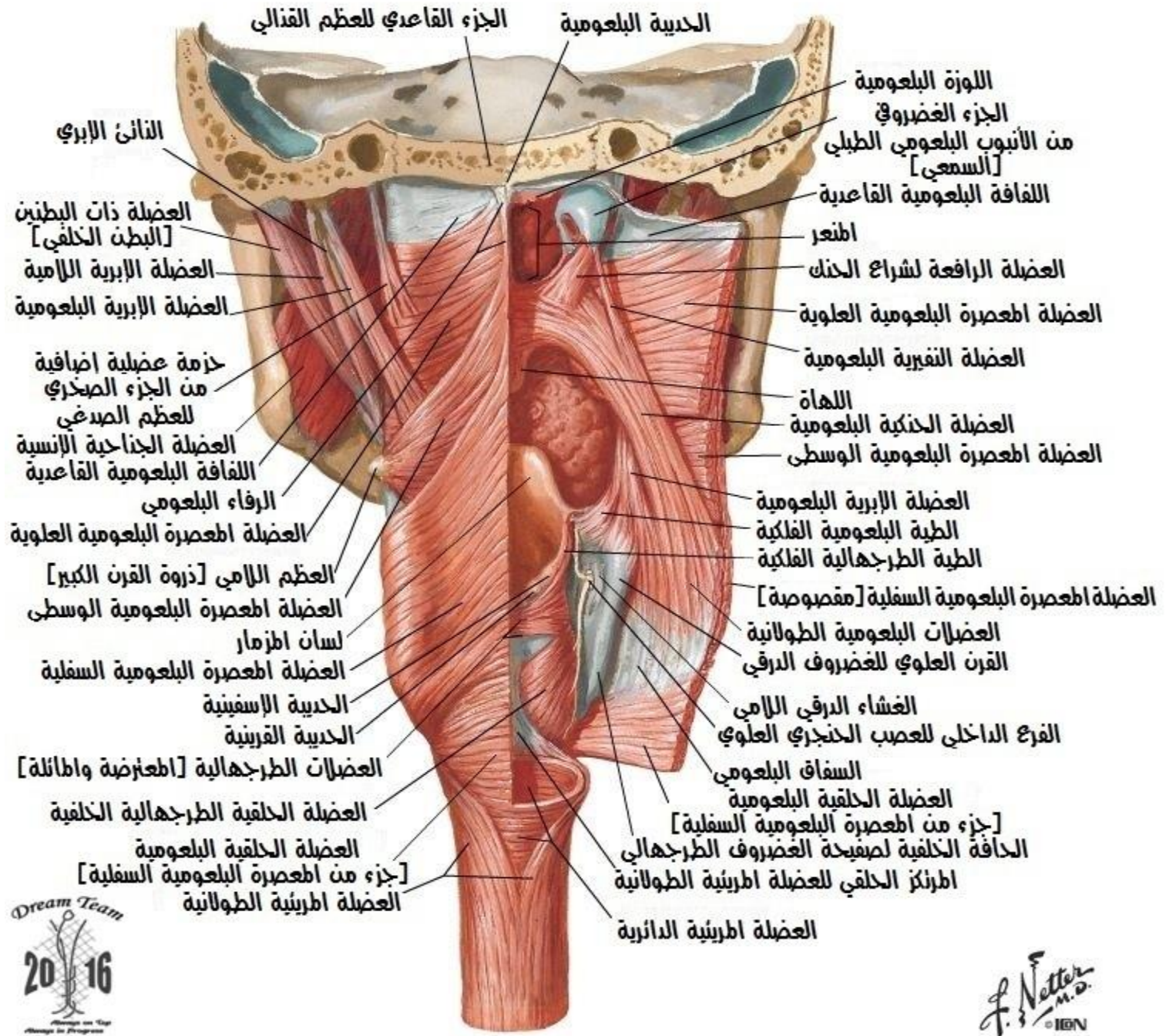


## البلعوم : منظر خلفي مفتوح

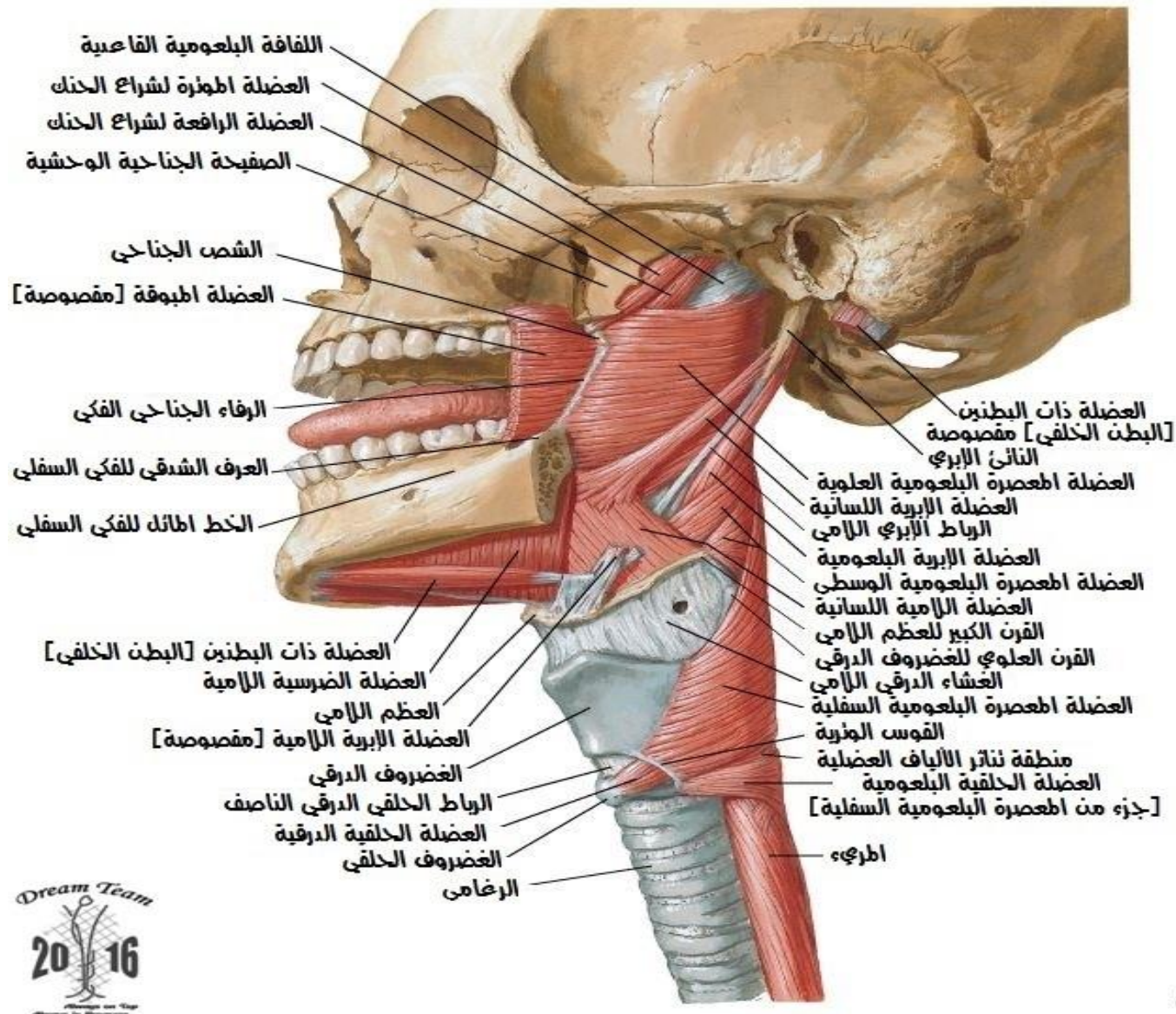




## عضلات البلعوم : منظر خلفي مفتوح جزئياً



## عضلات البلعوم : منظر جانبي

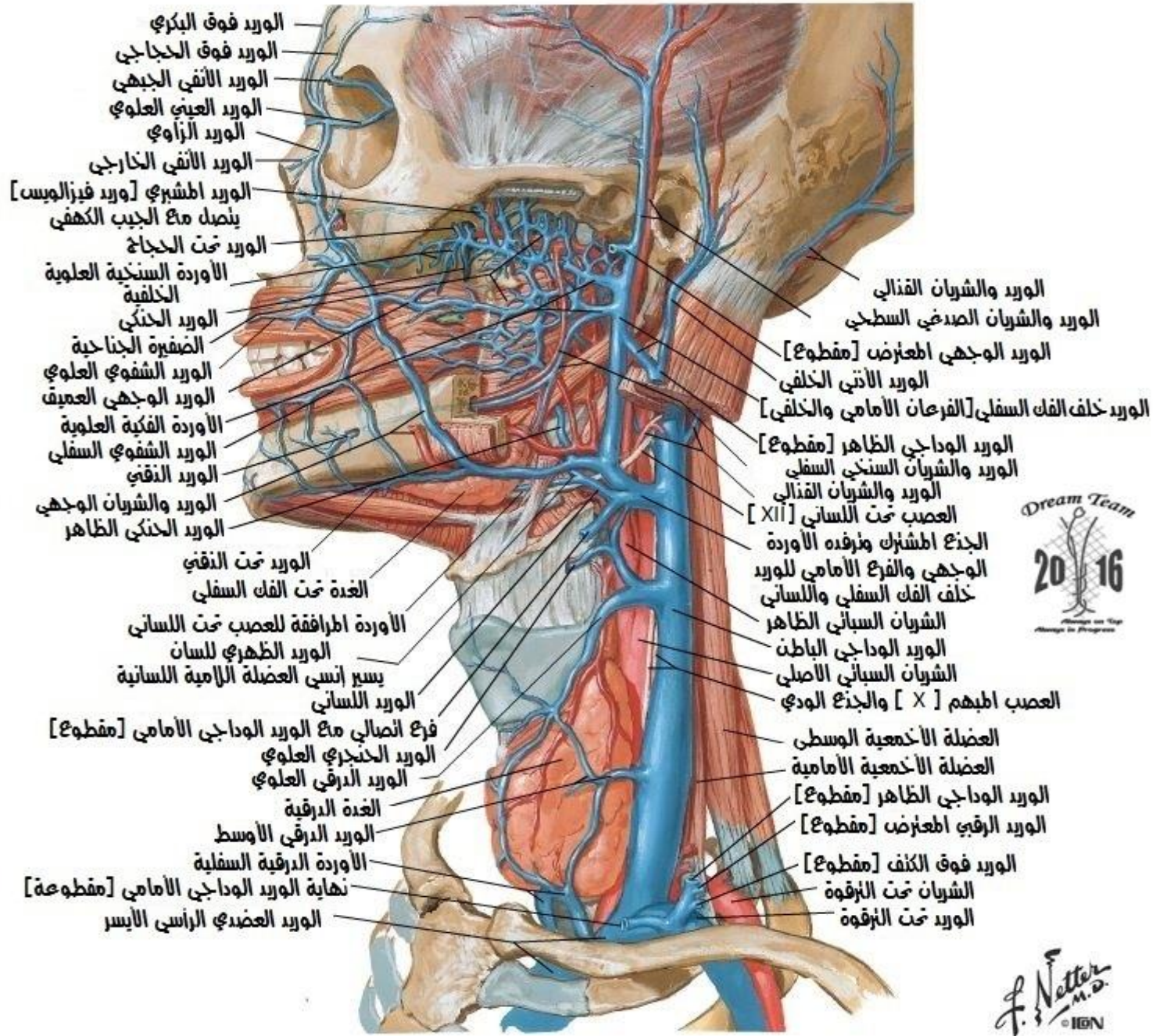




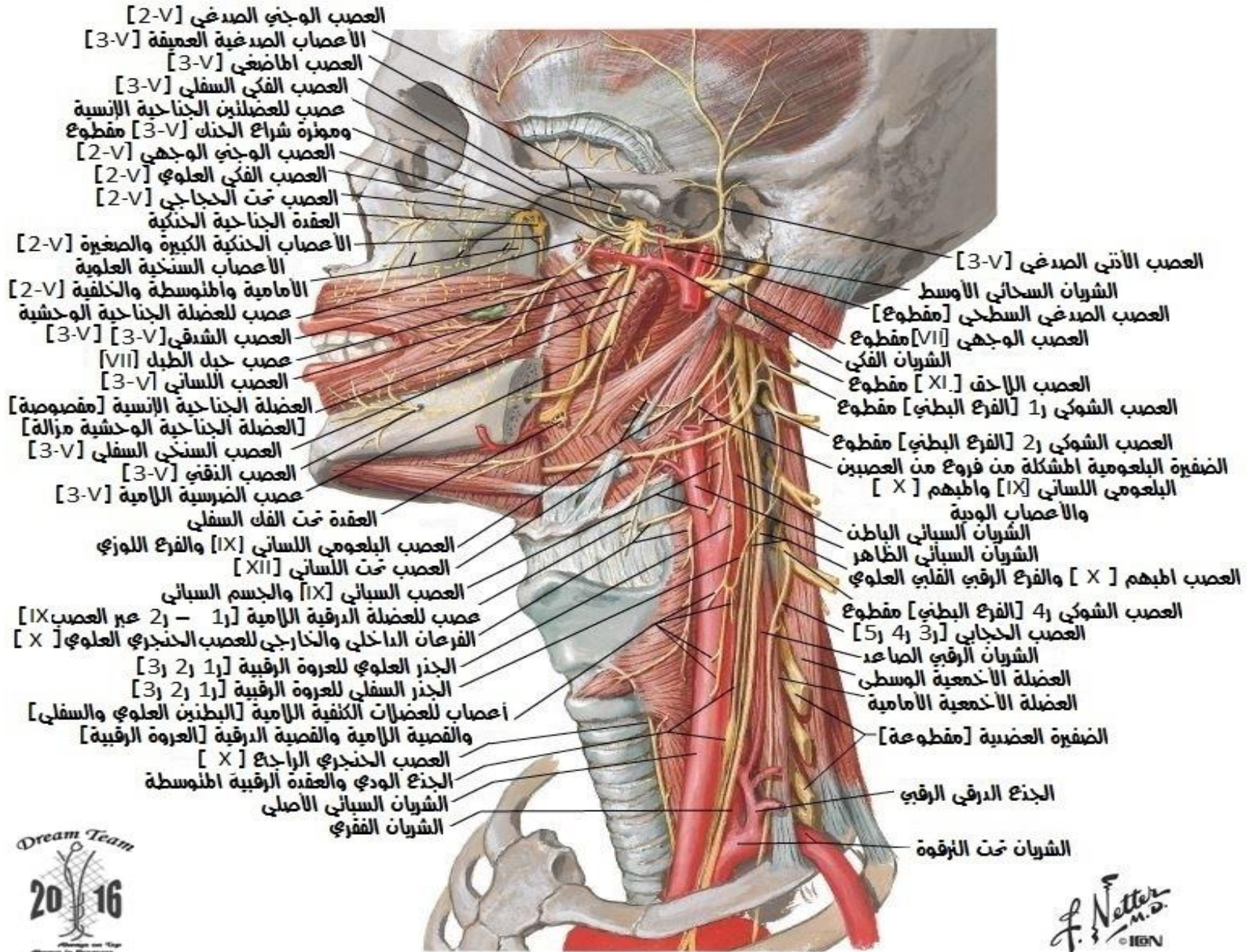




## إوردة الناحيتين الفموية والبلعومية

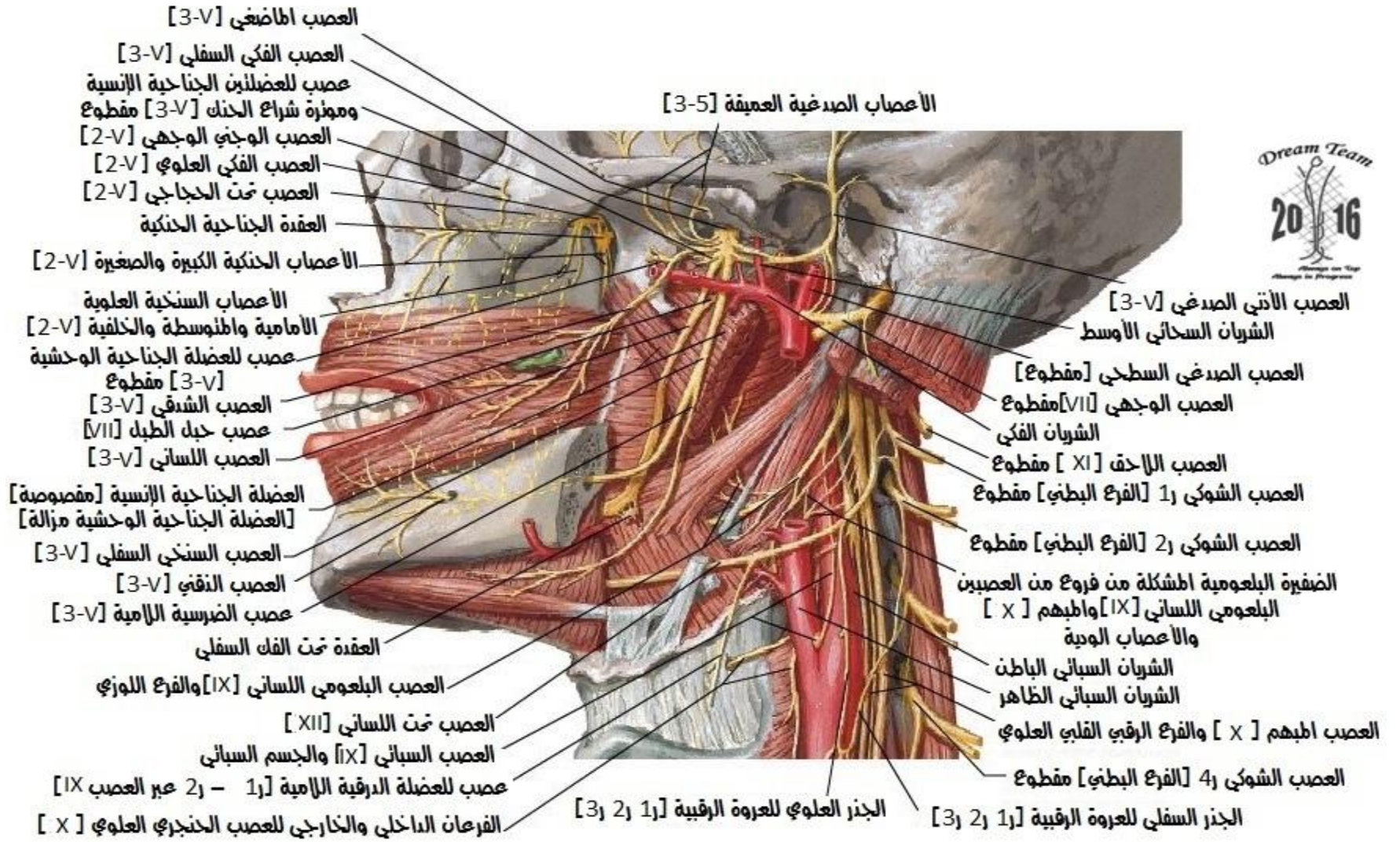


## اعصاب الناحيتين الفموية والبلعومية



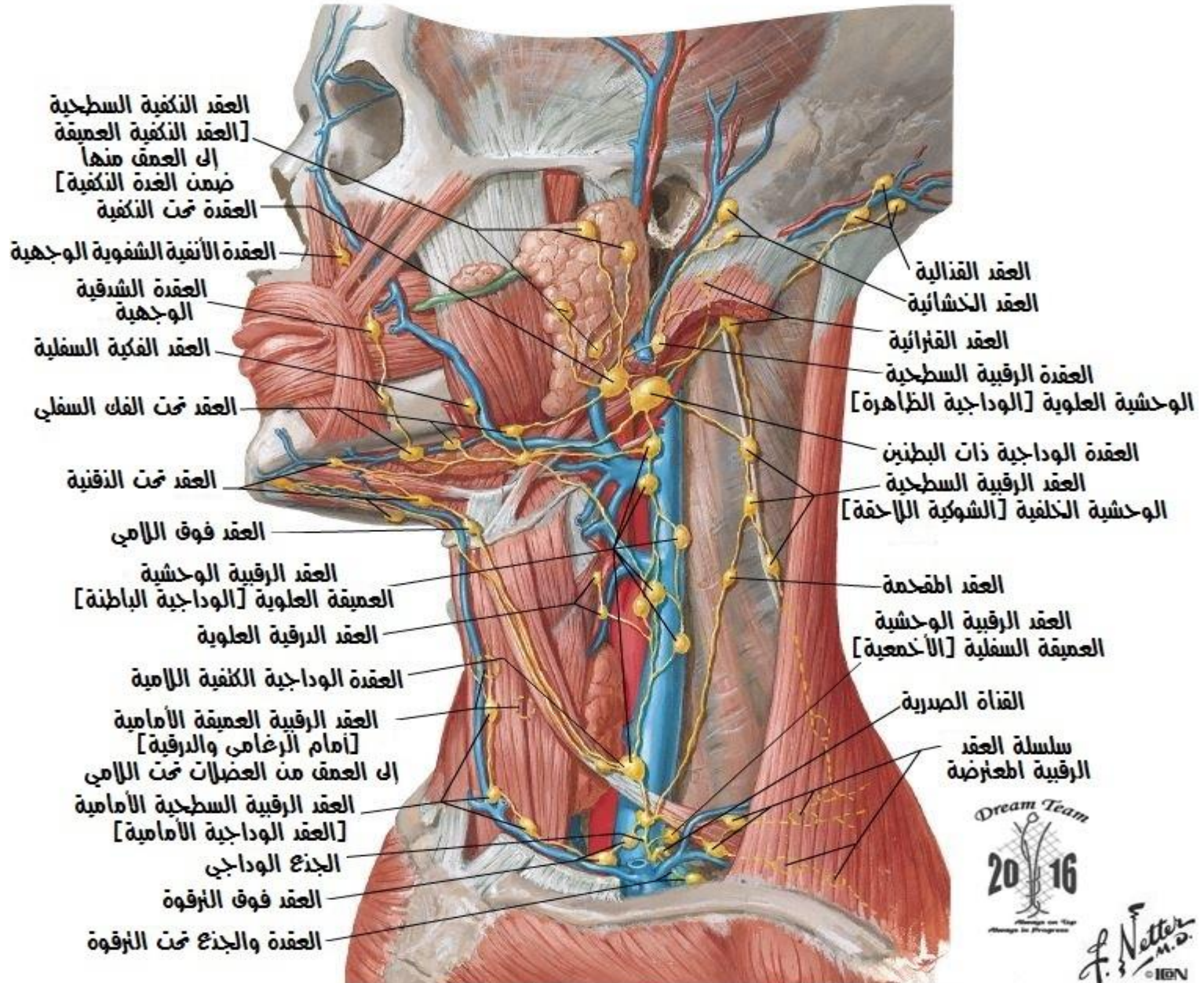


## اعصاب الناحيتين الفموية والبلعومية منظر مكبر للراس والجزء العلوي من العنق



Netter  
M.D.  
© 1997

## الأوعية والعقد اللمفاوية للراس والعنق

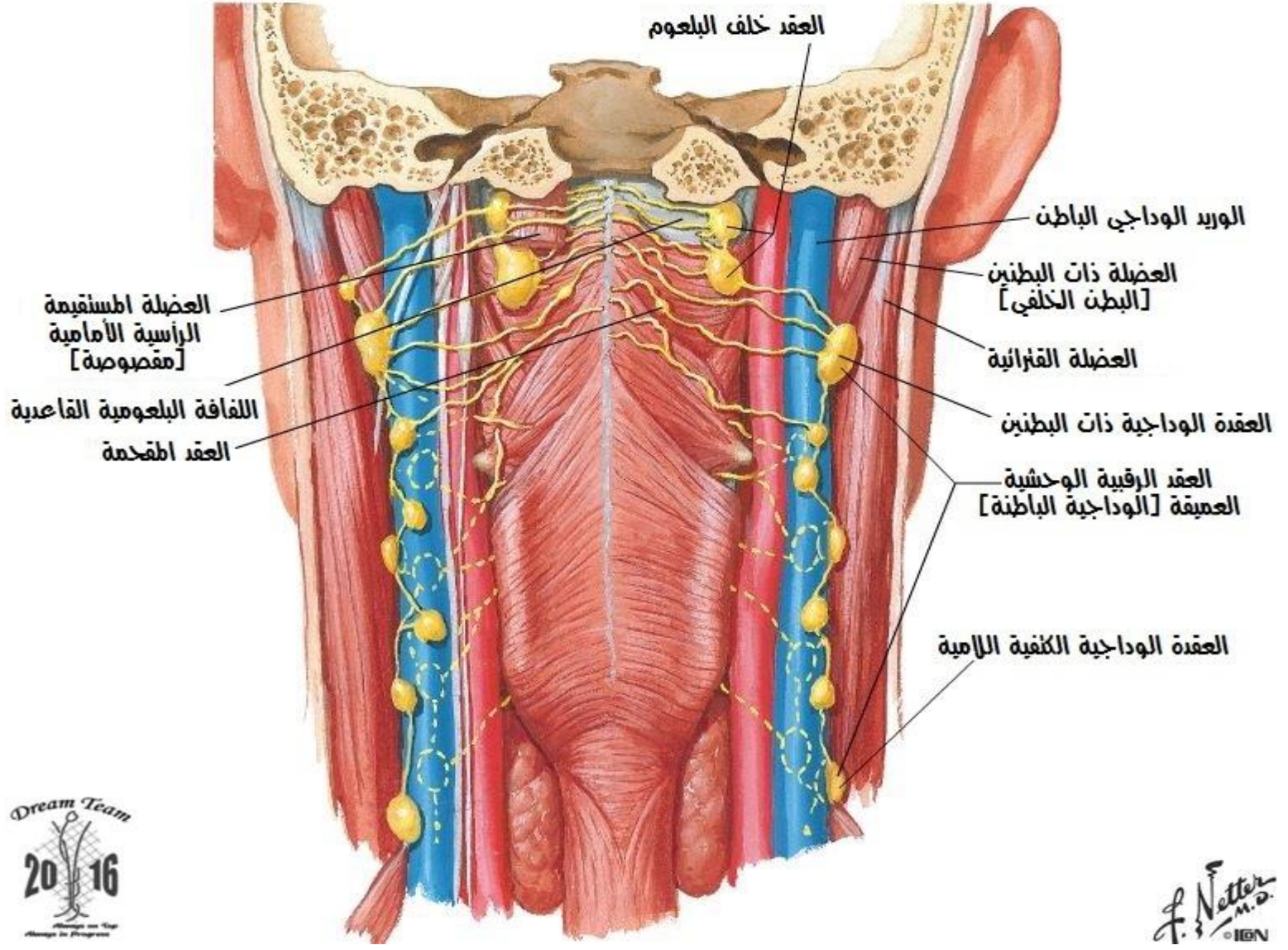


Dream Team  
2016  
Always on the  
Change in Progress

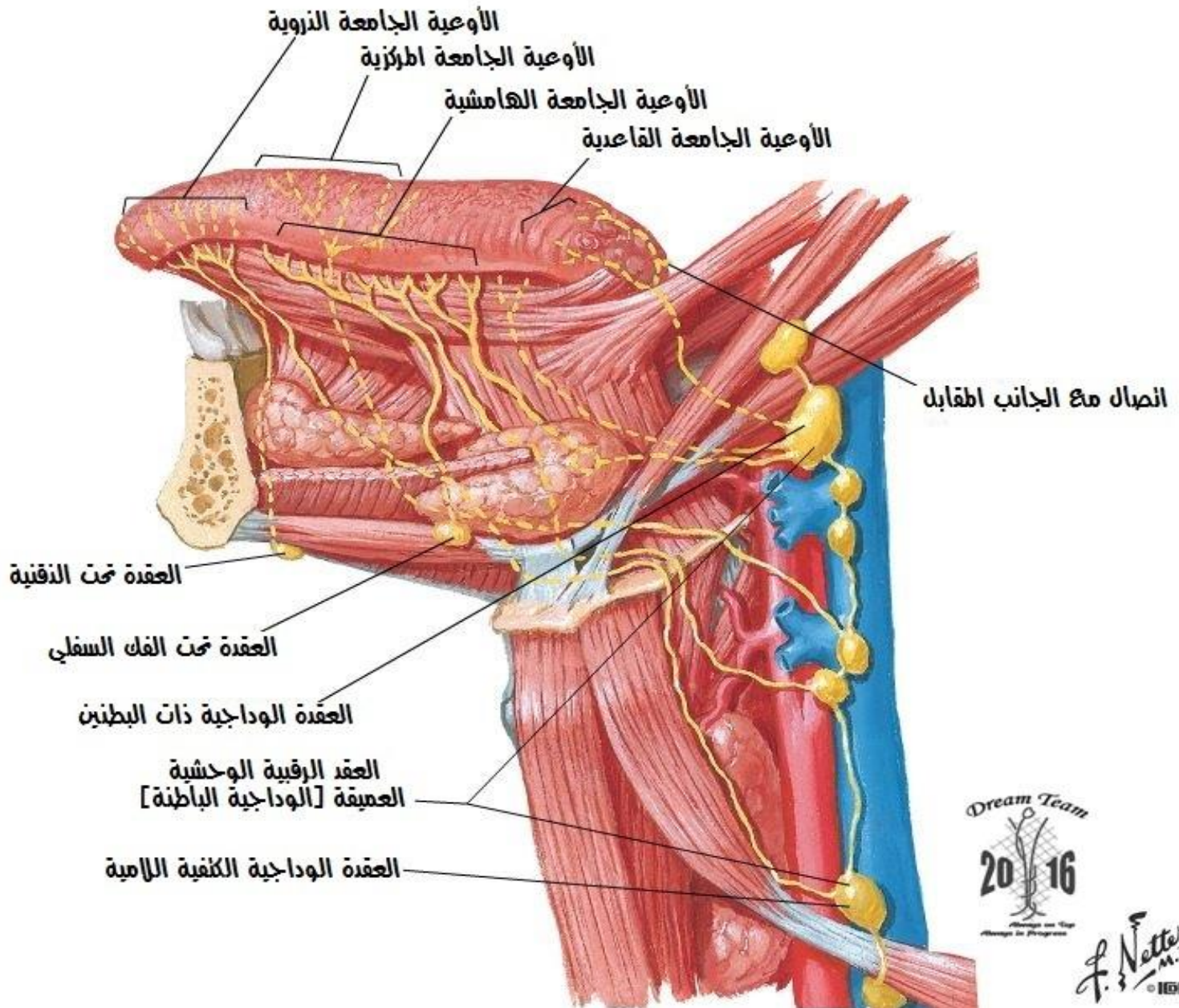
Netter  
M.D.  
© 1997



## النزح اللمفي للبلعوم منظر خلفي

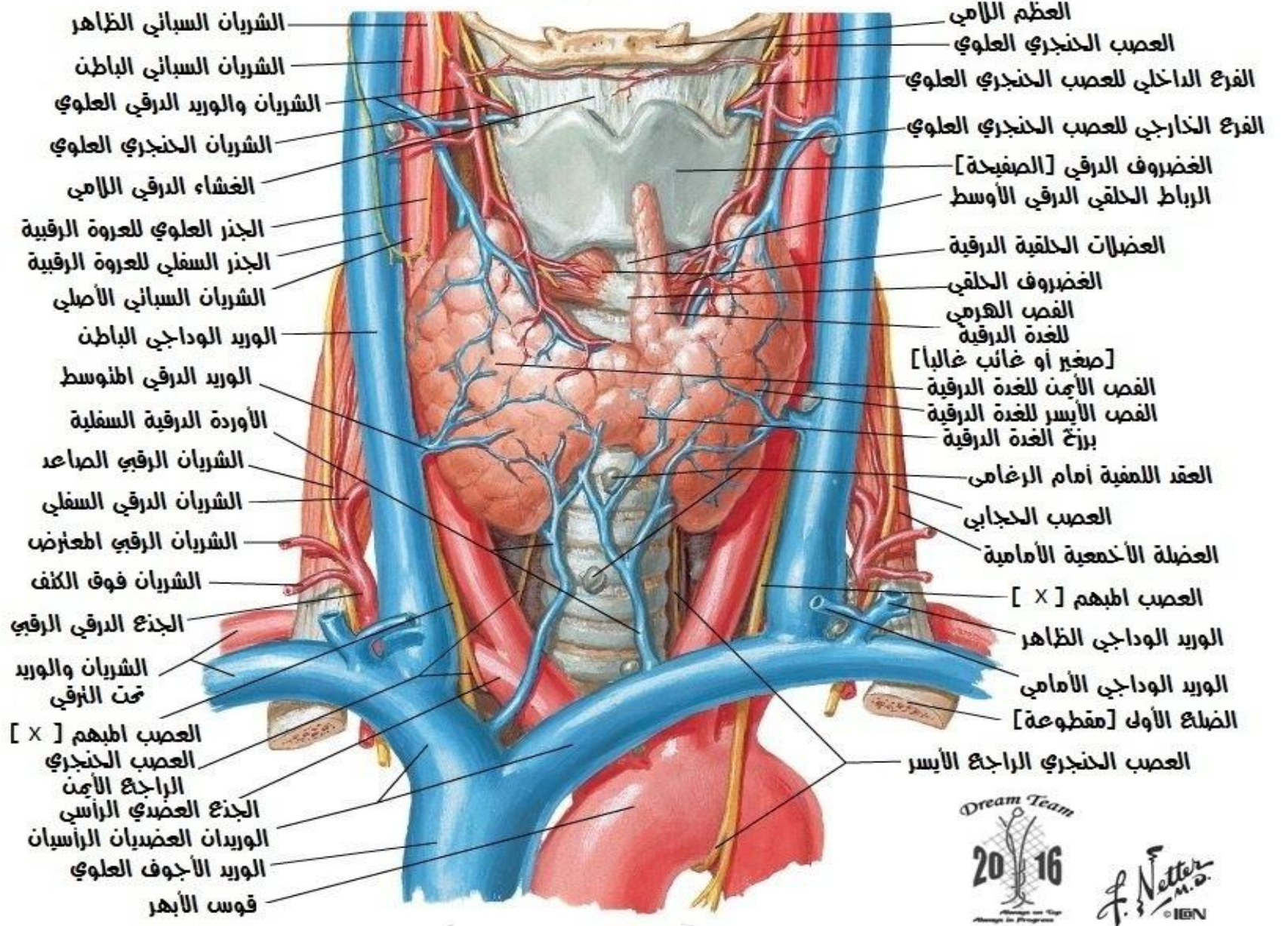


## النزح اللمفي لللسان منظر جانبي

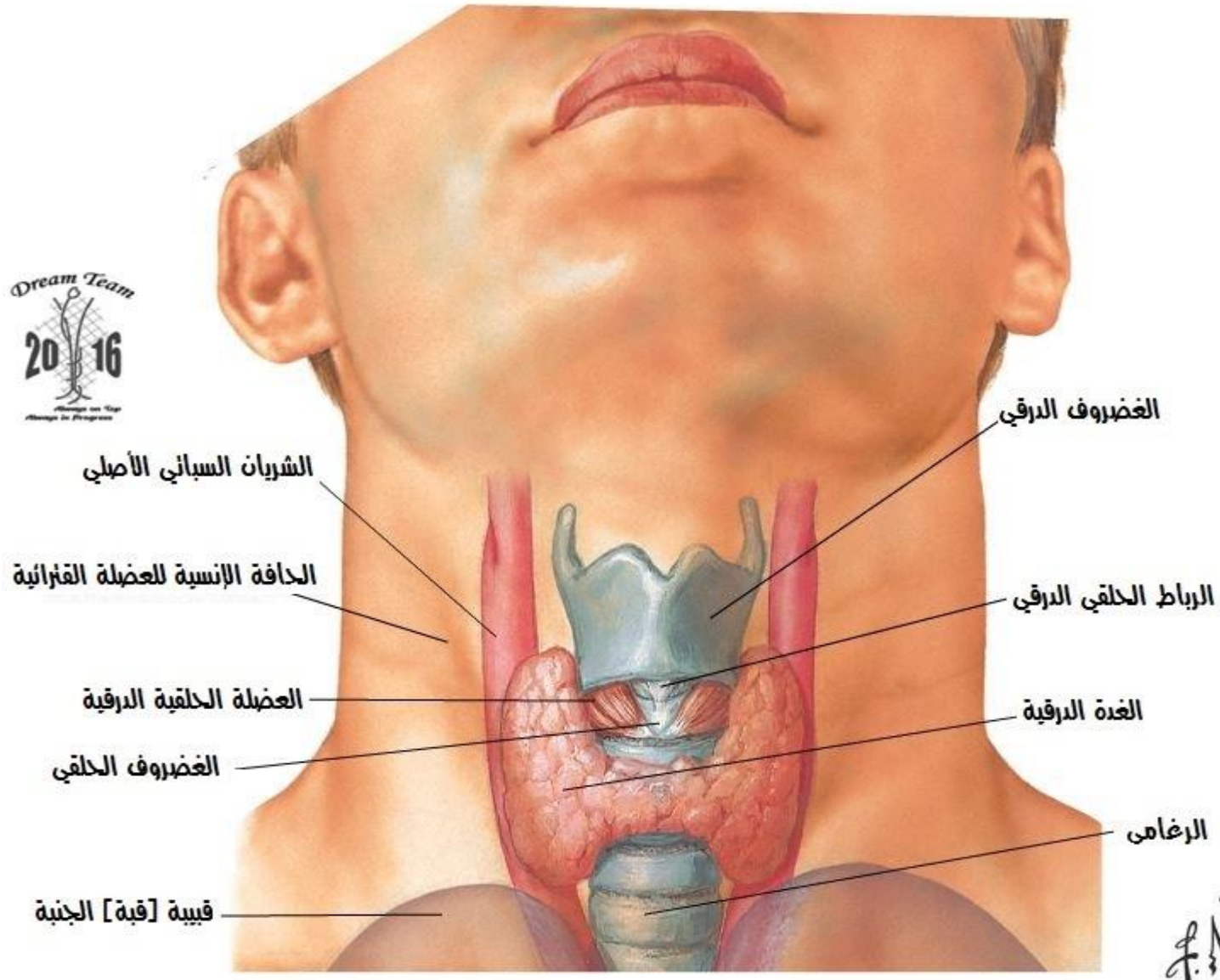




### الفدة الدرقية منظر أمامي

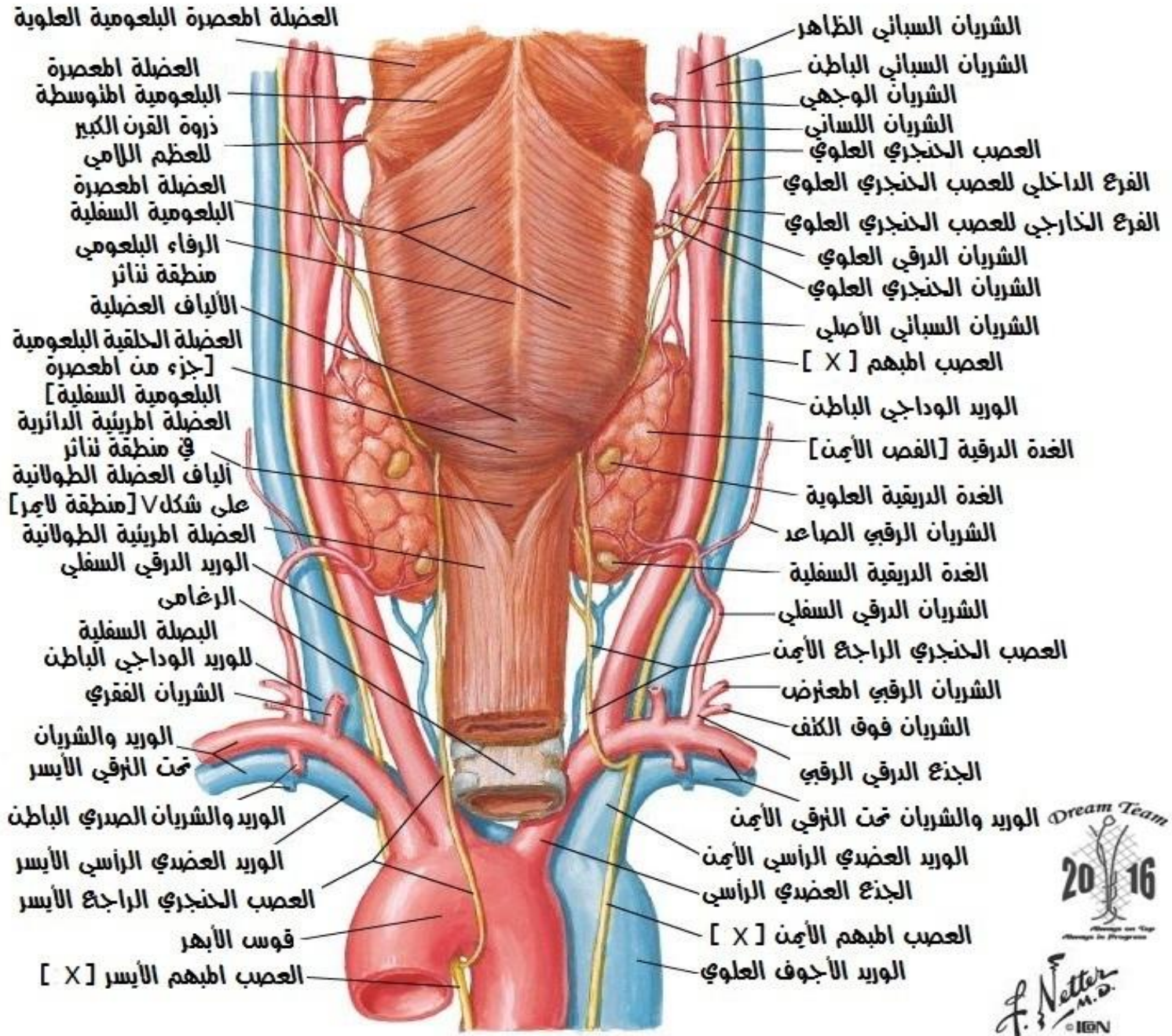


### الفدة الدرقية في المكان منظر أمامي



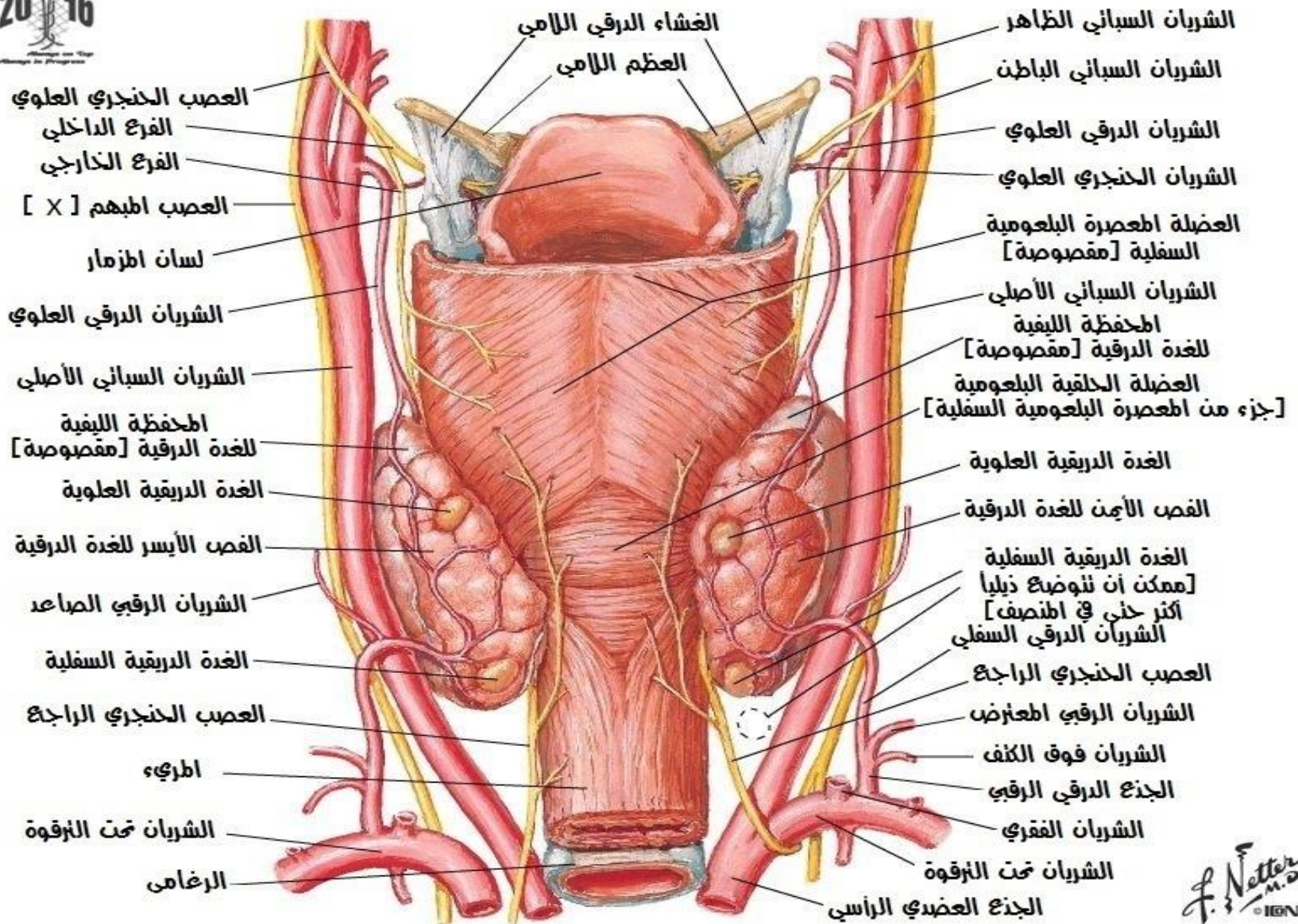


## الفدة الدرقية والبلعوم : منظر خلفي



Dream Team  
2016  
Always on Top  
Always in Progress

F. Netter M.D.  
© I.B.N.

الفدة الدرقية  
منظر خلفي

F. Netter M.D.  
© I.B.N.











Diagram illustrating the anatomy of the larynx (voice box) with labels in Arabic:

- لسان المزمار (Epiglottis)
- العظم اللامي (Hyoid bone)
- الغشاء الدرقي اللامي (Laryngeal pharynx)
- صفيحة الغضروف الدرقي (Cricoid cartilage)
- الخط المائل (Oblique line)
- البارزة الخنجرية (Saccular prominence)
- الرباط الحلقي الدرقي الناصف (Medial cricothyroid ligament)
- الرباط الحلقي الدرقي الوحشي (Lateral cricothyroid ligament)
- المفصل الحلقي الدرقي (Cricoid cartilage joint)
- الغضروف الحلقي (Cricoid cartilage)
- الرغامى (Trachea)



لسان المزمار

الرباط اللامي للسان مزماري

العظم اللامي

الغشاء الدرقي اللامي

الغضروف القريبي

صفيحة الغضروف الدرقي

الرباط الدرقي للسان مزماري

الغضروف الطرجهالي

الثاني العضي

الثاني الصوني

الرباط الصوني

الرباط الحلقي الدرقي

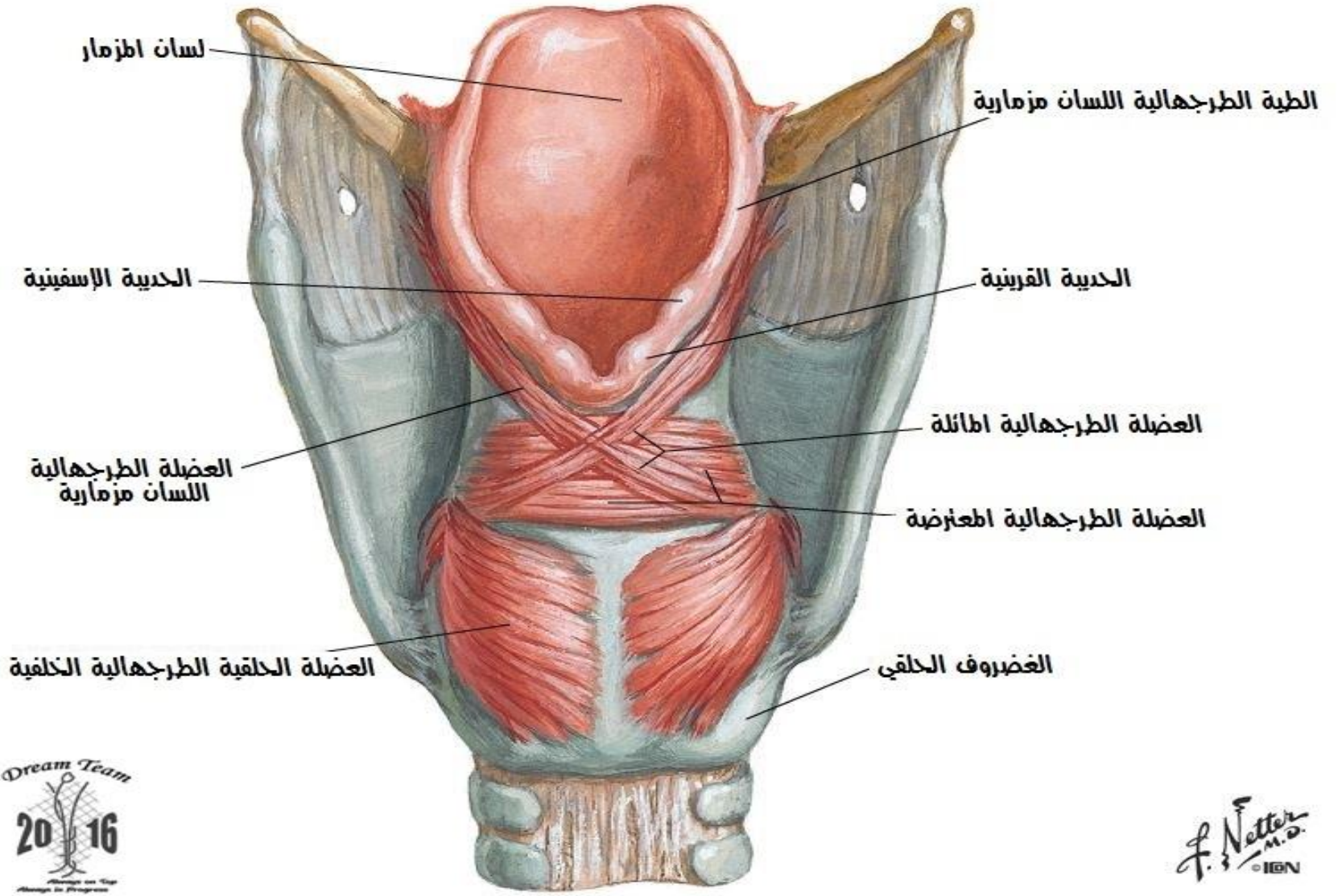
الغضروف الحلقي

الرغامى

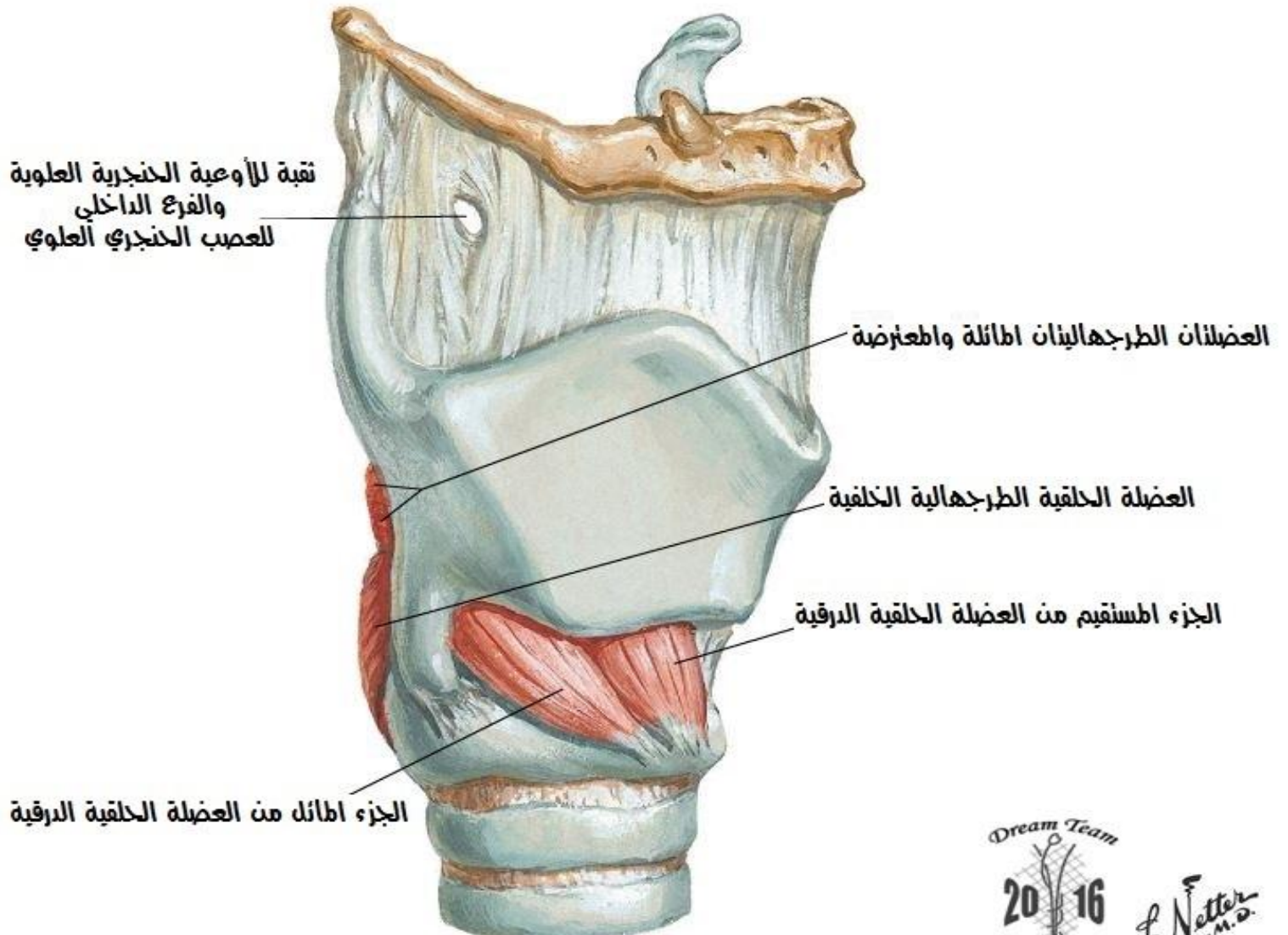




## عضلات الحنجرة الداخلية منظر خلفي

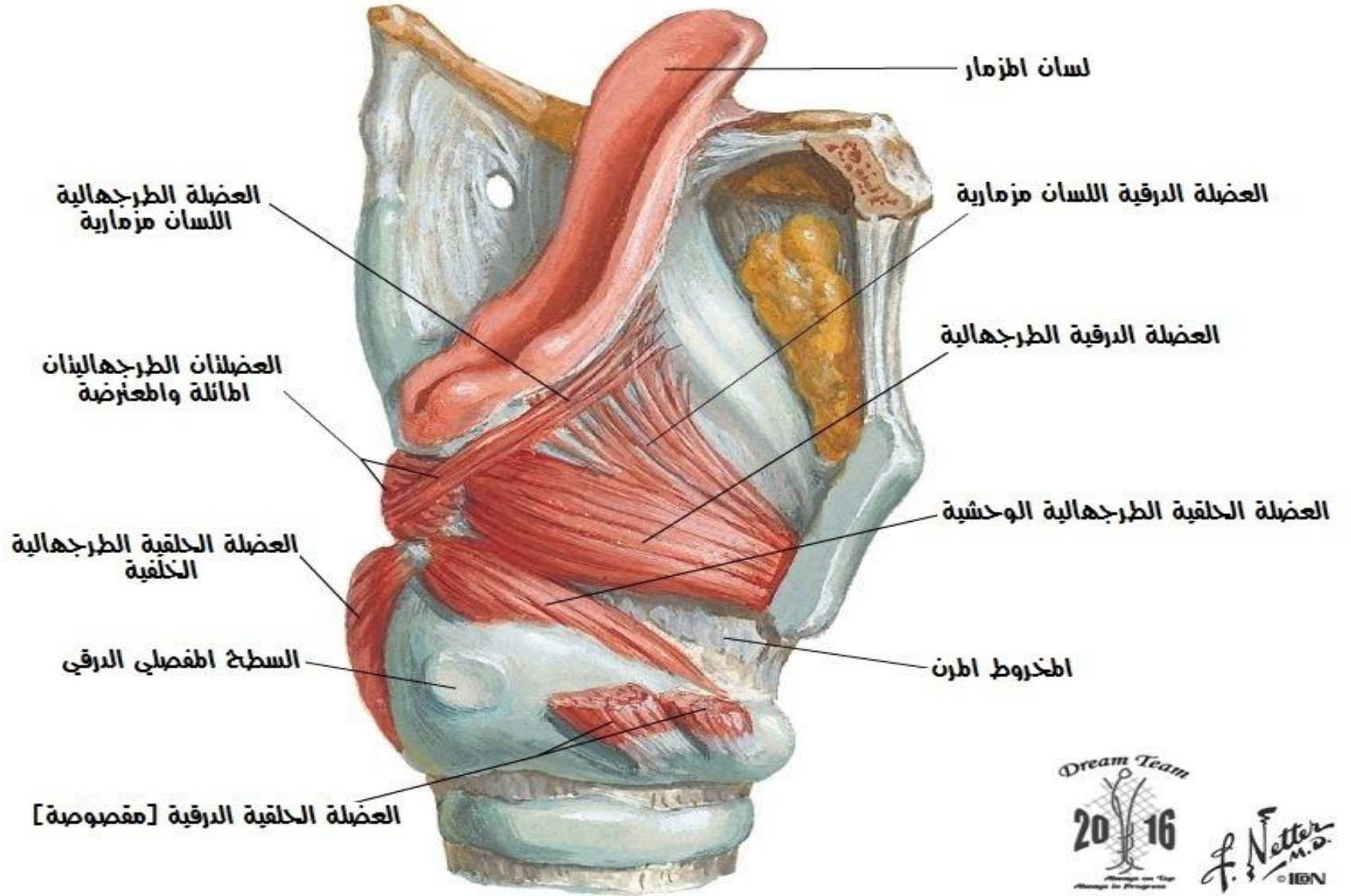


## عضلات الحنجرة الداخلية منظر جانبي إيم

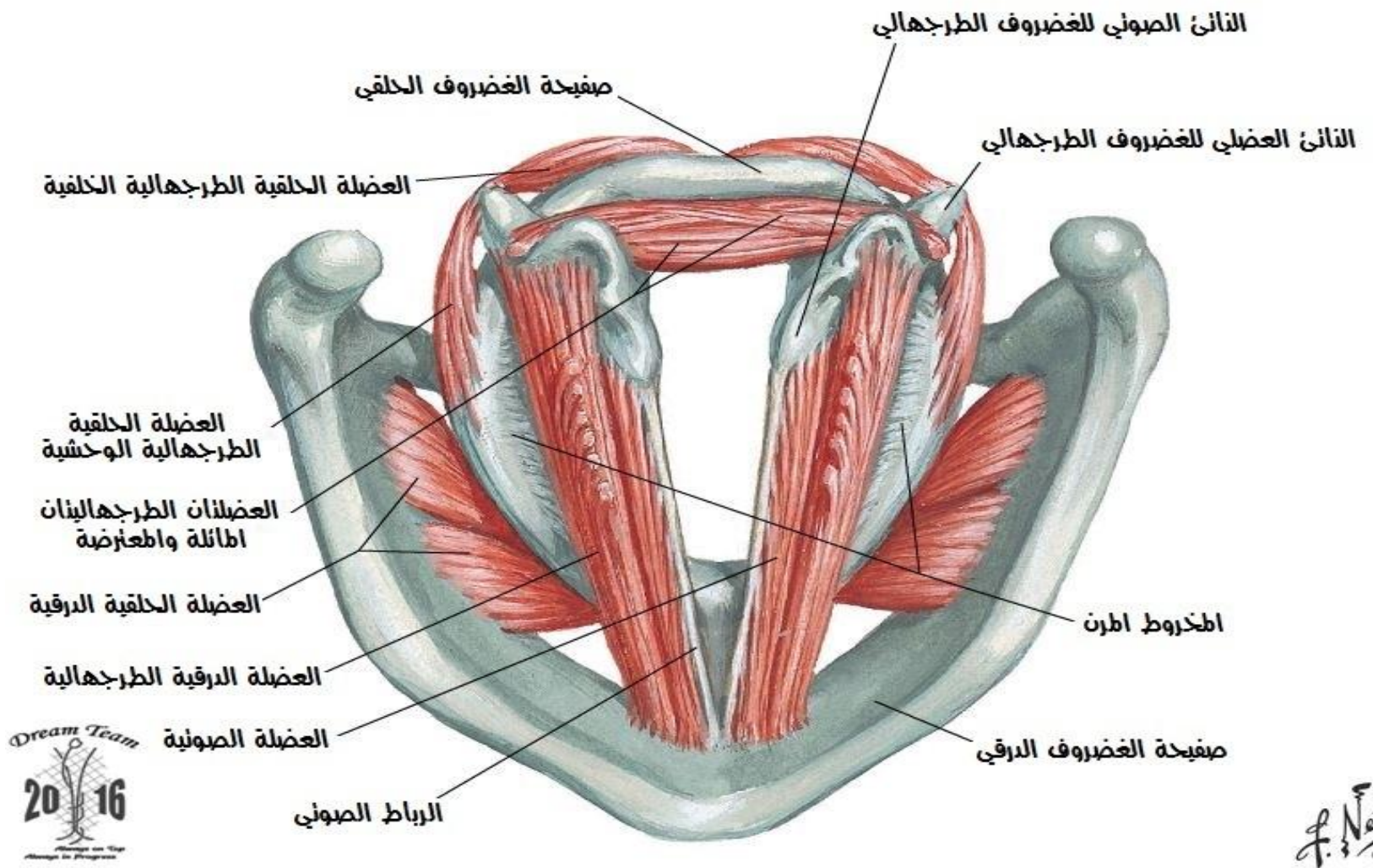




## عضلات الحنجرة الداخلية نشر جانبي

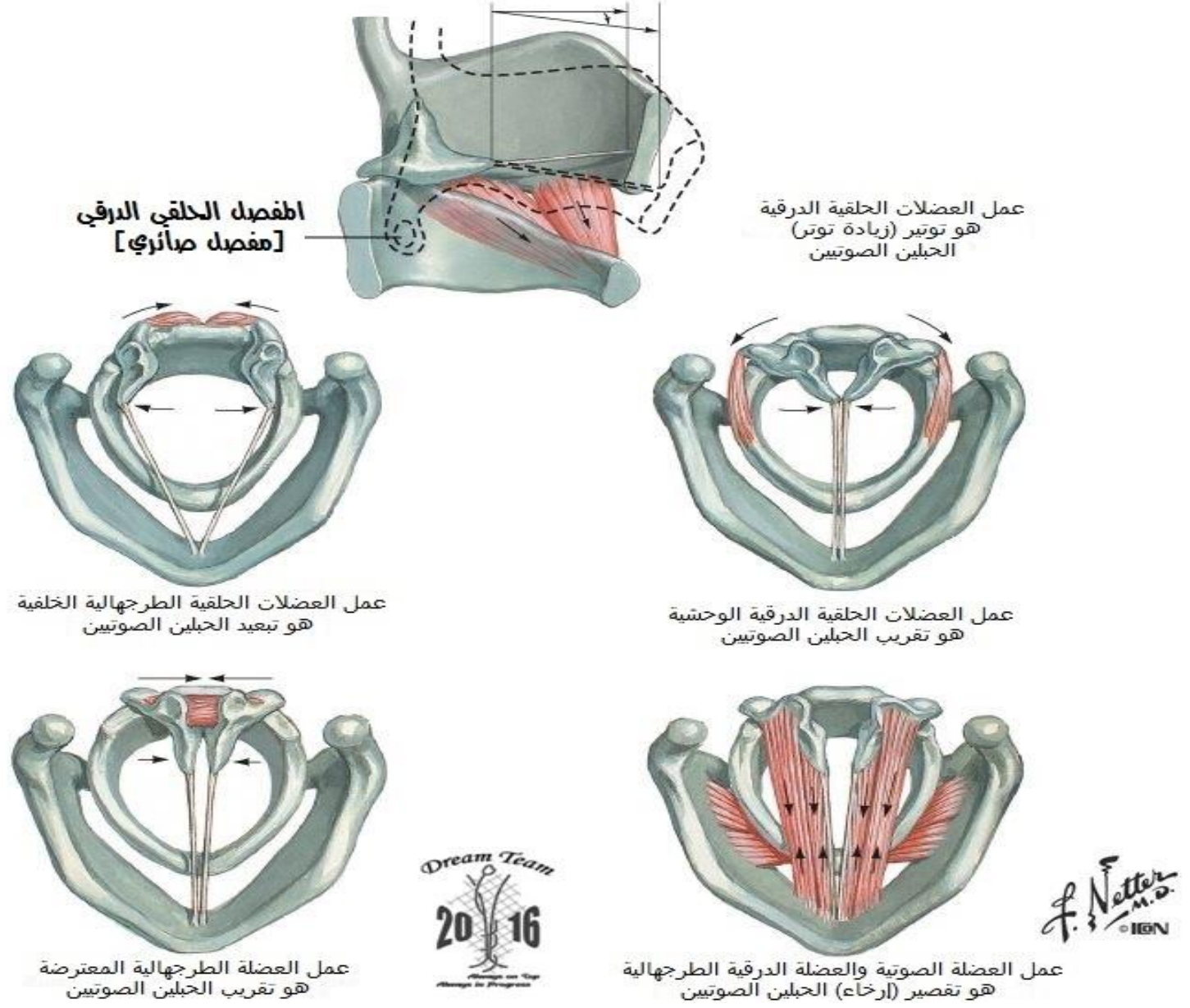
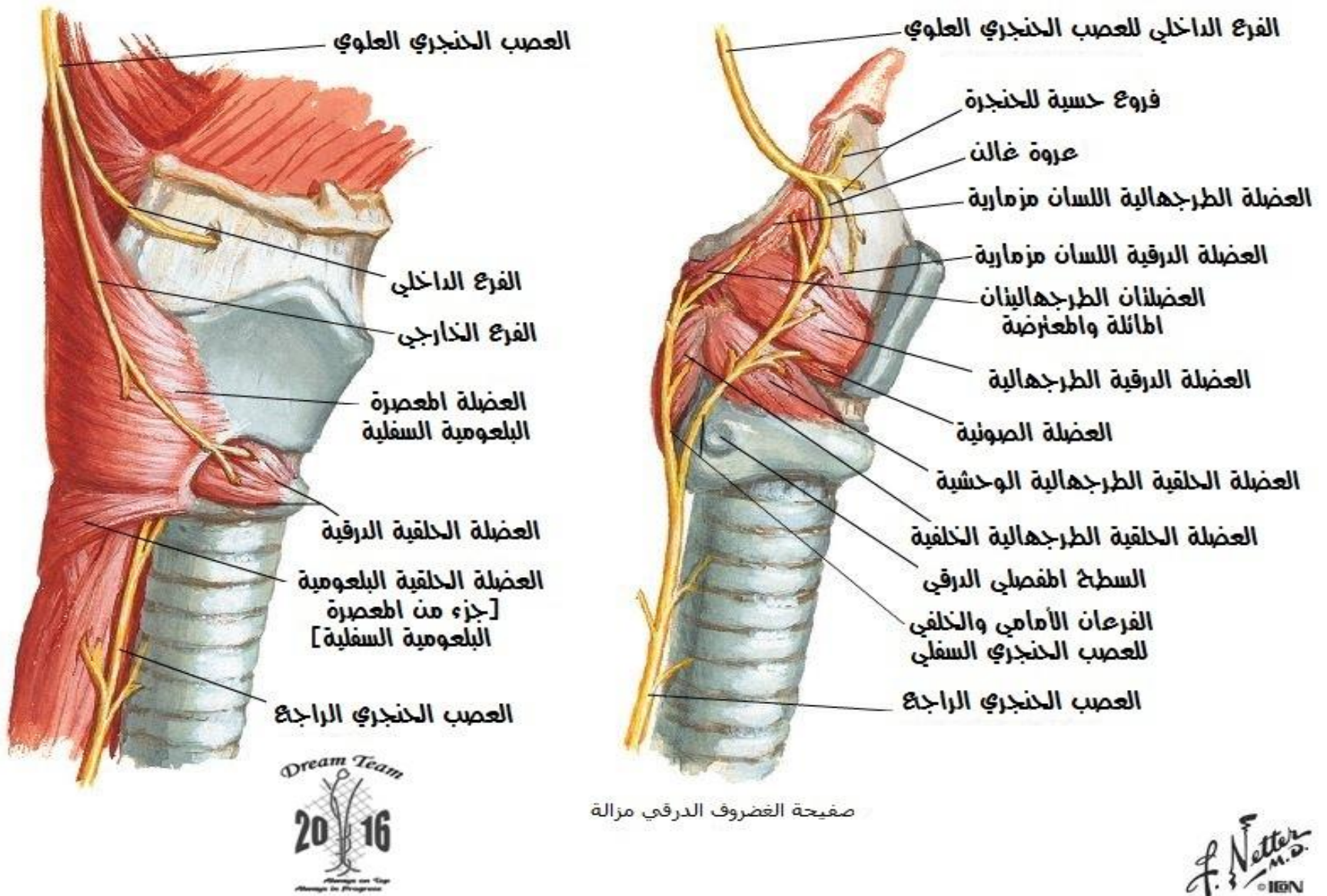


## عضلات الحنجرة الداخلية منظر علوي





## أفعال عضلات الحنجرة الداخلية

أعصاب الحنجرة  
منظران جانبيين إيمان



نسأل الله أن يتقبل منا ويجعل عملنا هذا خالصاً لوجهه الكريم  
ونتمنى لكم أن تجدوا فيه الفائدة المرجوة  
ونأمل منكم ألا تبخلوا علينا بملاحظاتكم الكريمة التي من شأنها أن تزيد هذا العمل دقةً وتقربه من  
درجات الكمال

التواصل مع القائمين على العمل عبر الفيسبوك :

**Bayan Alsaïd – Abdurrahman Albardini – Basel Salfeti**

**Bilal Alshareef – Bilal Ayash – Omar Hasweh**

**Nour Diarbakerly – Yaser Damer**

وصفحة ( فريق الإحلام دفعة 2016 ) وصفحة ( مخبر النشرية جامعة دمشق )

والله من وراء القصد

**DREAM TEAM 2016**

