

Imágenes de lesiones nefrourológicas



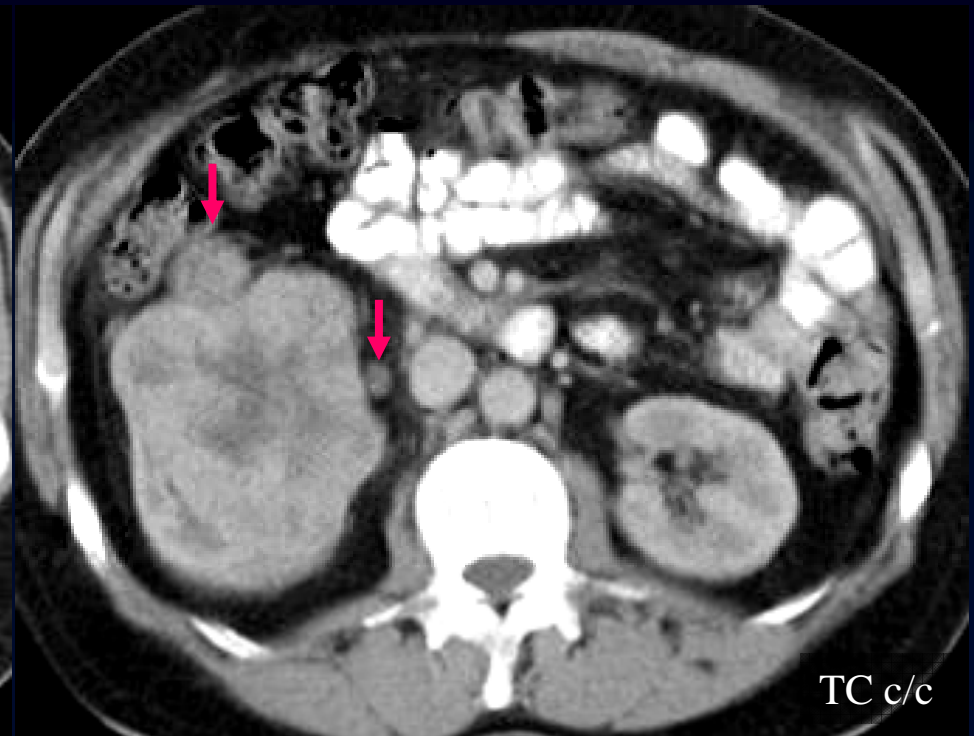
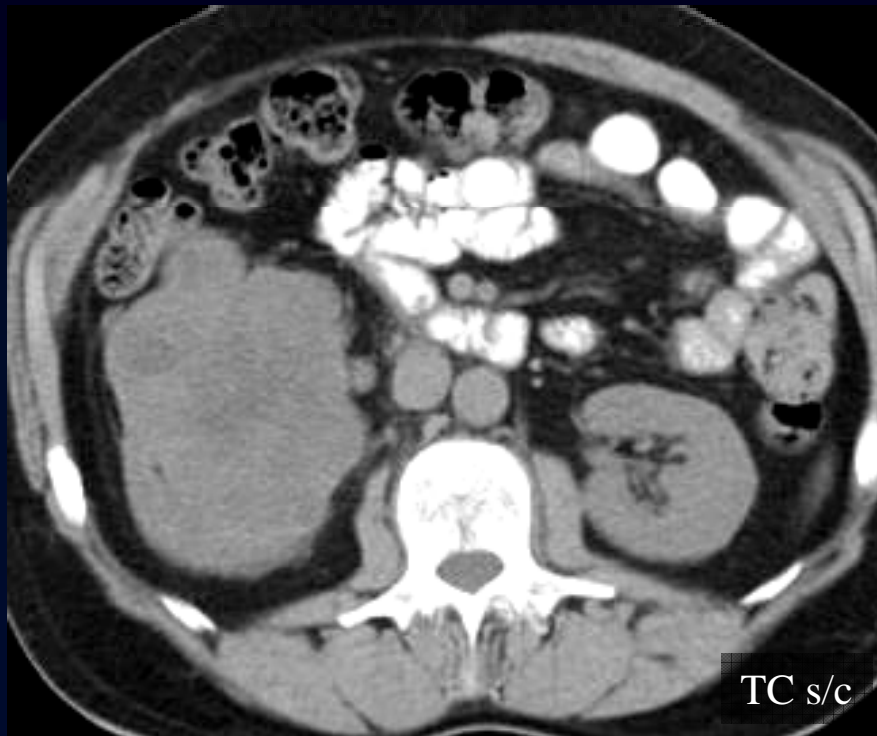
DyT - Cátedra de
Diagnóstico y Terapéutica por Imágenes
Facultad de Ciencias Médicas
Universidad Nacional de La Plata

Autor de esta edición:

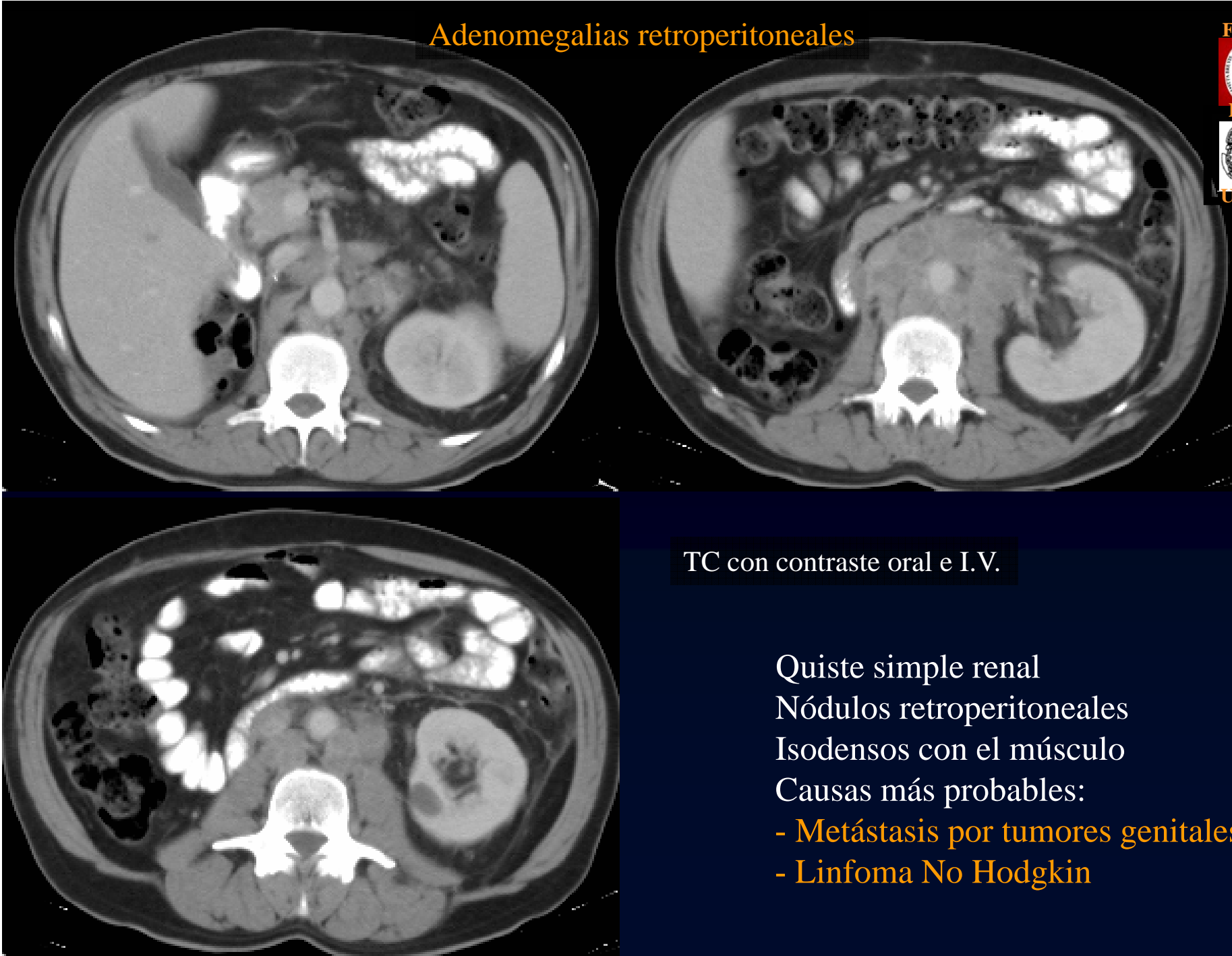
Raúl Simonetto - Profesor Titular

Hematuria asociada a masa renal

Masa sólida y heterogénea renal
Infiltración de tejidos adyacentes
Adenomegalias perirrenales
Adenocarcinoma renal (células claras)



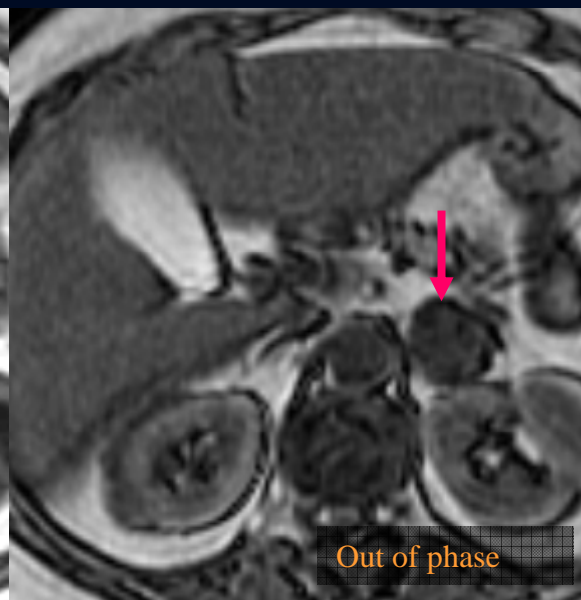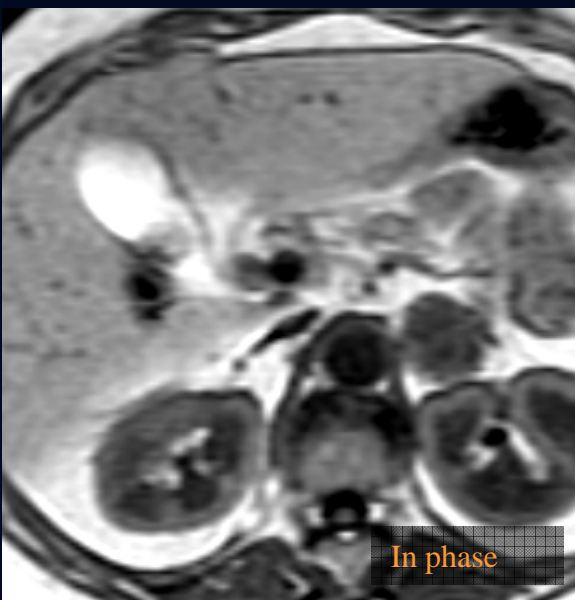
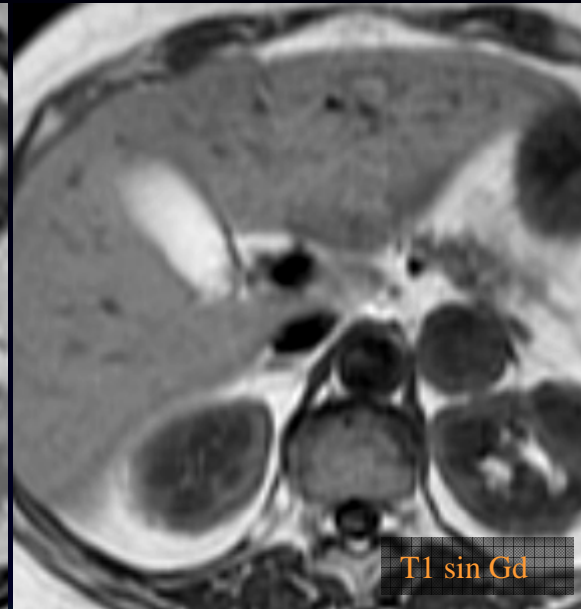
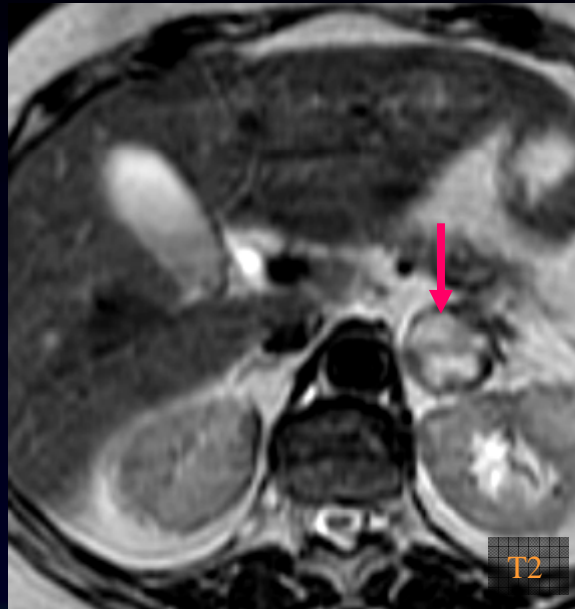Adenomegalias retroperitoneales



TC con contraste oral e I.V.

- Quiste simple renal
Nódulos retroperitoneales
Isodensos con el músculo
Causas más probables:
- Metástasis por tumores genitales
 - Linfoma No Hodgkin

Nódulo adrenal de 25 mm



Nódulo adrenal hiperintenso en T2
No “ennegrece” en out of phase
No es una lesión benigna
Etiología más probable:
Metástasis adrenal

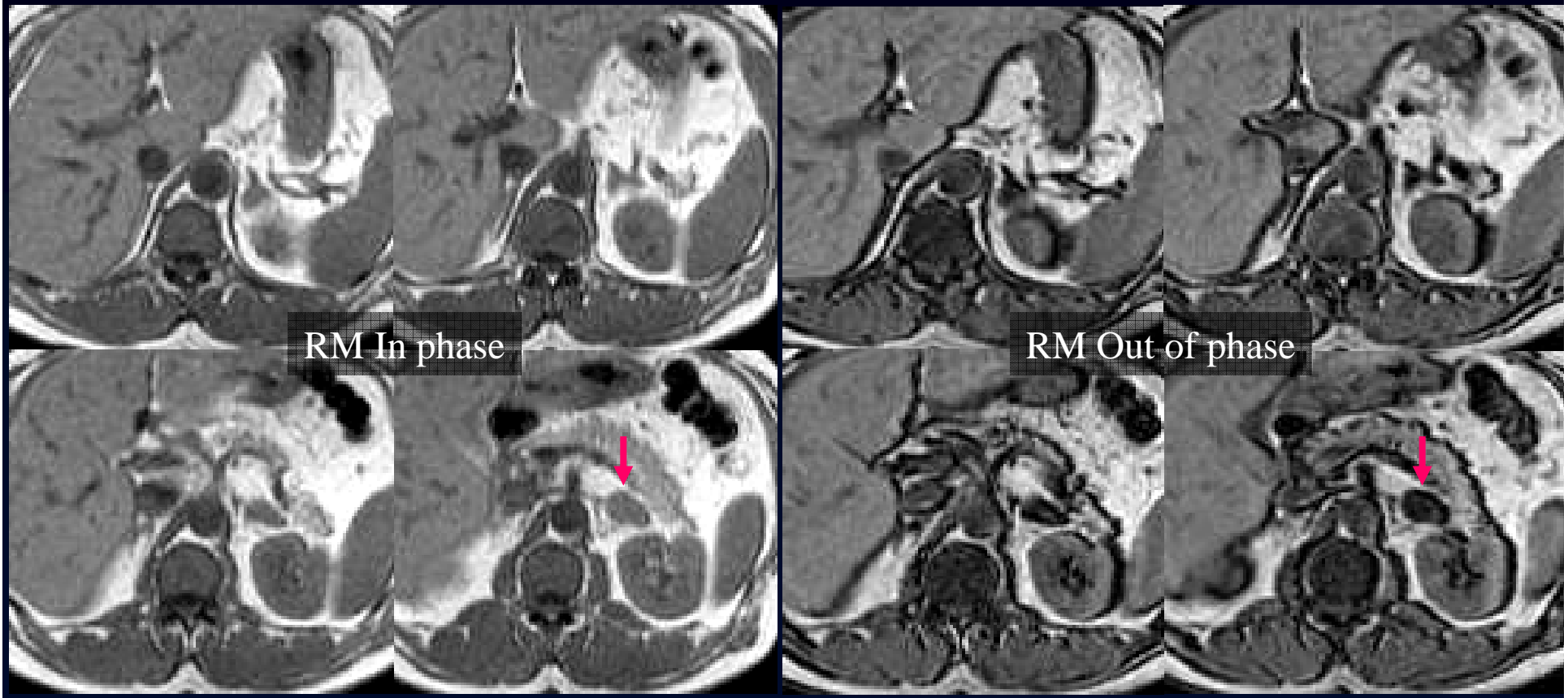
Lesión focal adrenal

Lesión focal adrenal de 20 mm

Bordes netos

Ennegrecimiento en secuencia “fuera de fase”

Adenoma adrenal



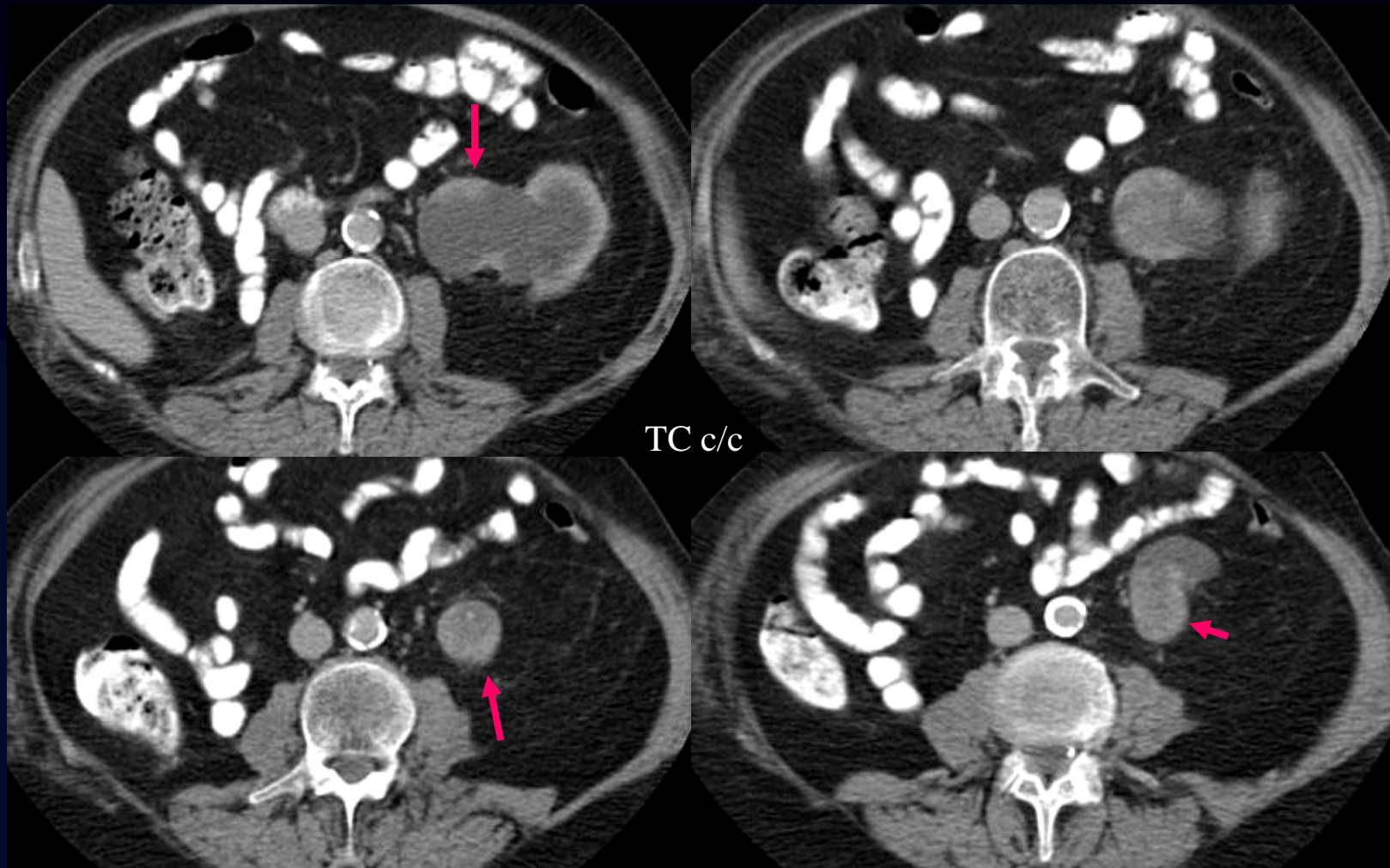
Hematuria con engrosamiento parietal irregular del tracto urinario

Engrosamiento irregular del urotelio proximal

Infiltración de la grasa perirrenal

Uronefrosis homolateral

Carcinoma del urotelio





DyT - Cátedra de
Diagnóstico y Terapéutica por Imágenes
Facultad de Ciencias Médicas
Universidad Nacional de La Plata